

DOI: 10.21802/artm.2026.2.38.23
УДК 616.314-085+616.314-77**ВИКОРИСТАННЯ ТИМЧАСОВИХ КОРОНОК ДЛЯ ПРОФІЛАКТИКИ УРАЖЕНЬ
ТКАНИН ПАРОДОНТУ**З.В. Василик*¹, М.М. Рожко¹¹*Івано-Франківський національний медичний університет, кафедра стоматології післядипломної освіти, м. Івано-Франківськ, Україна*

ORCID ID: 0009-0006-2288-9367, e-mail: zinovii1120@gmail.com

ORCID ID: 0000-0002-6876-2533, Scopus ID: 57195620855, e-mail: mrozhko@ifnmu.edu.ua

*Автор-кореспондент: zinovii1120@gmail.com

Резюме. Нами було обстежено 130 пацієнтів для виявлення характеру ускладнень, що виникають під час тривалого використання незнімних ортопедичних конструкцій. Для доцільності удосконалення конструкції тимчасової коронки ми визначали ступінь пародонтиту в пацієнтів. За даними обстеження, атрофія ясен становить: ≤ 4 мм у 50 % пацієнтів із I стадією та ≤ 5 мм у 50 % пацієнтів із II стадією. Ми також визначили наявність патологічних кишень. Результати обстеження показали, що у 38 % пацієнтів діагностовано I стадію захворювання (втрата прикріплення 1–2 мм), ще у 38 % – II стадію (втрата прикріплення 3–4 мм). Лише у 24 % обстежених пародонтальні кишени були відсутні. Нами було визначено стан слизової оболонки маргінальних ясен. Результати огляду засвідчили, що у 71 % пацієнтів слизова оболонка маргінальних ясен має синюшний колір, у 68 % спостерігається її набряк, а в 15 % – пастозність. Незміненою слизова залишилася лише у 19 % осіб.

На основі аналізу стану тканин пародонту опорних зубів та огляду фахової літератури нами було вдосконалено конструкцію тимчасової коронки. Розроблено та отримано патент №153365 на корисну модель «Тимчасова коронка для формування ясенного краю при ортопедичному лікуванні незнімними ортопедичними конструкціями». Завдання вирішується шляхом виготовлення тимчасової коронки методом 3D-моделювання за формою відпрепарованої коронкової частини зуба. Конструкція додатково містить розширювальний буртик у пришийковій ділянці уступу коронкової частини зуба, товщина якого забезпечує відтиснення ясенного краю. Це дозволяє контролювати ступінь травмування ясенної борозни та силу тиску матеріалу навколо зуба під час його полімеризації.

Можна зробити висновок, що вдосконалена конструкція тимчасової коронки дає змогу уникнути травмування ясенного краю та максимально зберегти цілісність зубоясенного прикріплення, забезпечуючи успішний результат подальшого ортопедичного лікування.

Ключові слова: тимчасові коронки, тканини пародонту, ретракція, ортопедичне лікування, профілактика.

Вступ. Сьогодні потреба у повторному ортопедичному лікуванні є актуальною проблемою сучасної стоматології [7, 8]. Однак виникає багато труднощів у якісній повторній підготовці опорних зубів і крайового пародонту до ортопедичних незнімних конструкцій [9-12]. У разі локалізації незнімних ортопедичних конструкцій у фронтальній ділянці, особливо увагу слід приділити естетиці та моделюванню ясенного краю. Зважаючи на це, виготовлення тимчасових коронок є невід'ємним етапом ортопедичного лікування. Згідно із загальноприйнятими нормами тимчасові коронки повинні відповідати низці клінічних та функціональних критеріїв [13]. **Захисна функція.** Коронка повинна герметично закривати відпрепаровану куку зуба, щоб запобігти чутливості до температурних подразників і проникненню бактерій у дентинні каналці. **Крайове прилягання.** Тимчасова конструкція має щільно прилягати до ясенного краю. Нерівні або надто довгі краї можуть травмувати ясна, викликаючи запалення та рецесію. **Відновлення функції.** Коронка повинна витримувати жувальні навантаження протягом 2–3 тижнів, не руйнуючись. **Підтримка стабільності зуба.** Тимчасова коронка фіксує положення зуба, не дозволяючи йому зміщуватися або висуватися в бік дефекту. **Естетика.** Колір та форма мають максимально відповідати природним

зубам, особливо у "зоні посмішки". **Біосумісність.** Матеріал (зазвичай акрилова пластмаса або композит) не повинен викликати алергічних реакцій або подразнення слизової оболонки. **Простота корекції.** Вибір матеріалу та конструкції коронки є критичним для легкої корекції оклюзії або її повної переробки.

Згідно з даними літературних джерел, існує багато способів виготовлення тимчасових коронок [5, 15]. Провізорні коронки можуть виготовлятися як у лабораторних, так і в клінічних умовах (у кріслі стоматолога). У зуботехнічній лабораторії провізорні коронки виготовляються за допомогою 3D моделювання [2-4]. Це забезпечує високу точність крайового прилягання, але потребує часу на виготовлення. Клінічний метод виготовлення провізорних коронок є надзвичайно актуальним, особливо у фронтальній ділянці, де пацієнтам необхідно оперативно замінити дефект тимчасовою конструкцією у короткий проміжок часу. Одним із основних факторів є конфігурація провізорної коронки, що забезпечує точне крайове прилягання та формує ясенний край на етапі виготовлення постійної незнімної ортопедичної конструкції. Наразі оптимальної конфігурації немає, тому це питання є актуальним для вивчення.

Мета дослідження – удосконалити конструкцію тимчасової коронки для забезпечення якісного формування ясенного краю опорного зуба.

Об'єкт і методи дослідження. На базі кафедри стоматології післядипломної освіти ІФНМУ обстежено 130 пацієнтів з метою визначення характеру ускладнень, зумовлених тривалим використанням незнімних ортопедичних конструкцій. Для обґрунтування доцільності удосконалення конструкції тимчасової коронки визначали ступінь пародонтиту у пацієнтів.

Статистичний аналіз результатів проводили за допомогою прикладних програм Microsoft Office Excel. Усі обчислення достовірності переформатовані у файлі xls. Microsoft Excel.

Результати дослідження та їх обговорення. За даними обстеження, у 50 % пацієнтів виявлено пародонтит I стадії з атрофією ясен ≤ 4 мм, у решти 50 % пацієнтів – пародонтит II стадії з атрофією ясен ≤ 5 мм (рис.1).

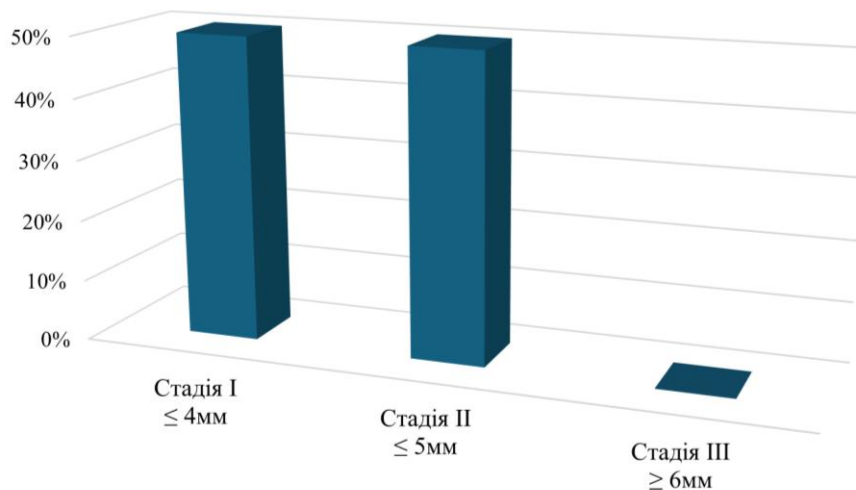


Рис.1. Ступінь пародонтиту

У процесі обстеження ми також визначали наявність патологічних кишень. Під час ортопедичного лікування у фронтальній ділянці пришийкова зона опорного зуба має важливе естетичне значення. Коректне заміщення дефектів зубних рядів незнімними ортопедичними конструкціями забезпечується відсутністю патологічних зубоясенних кишень. За результатами обстеження, у 38 % пацієнтів діагностовано I стадію захворювання (втрата прикріплення становить 1–2 мм), ще у 38 % - II стадію (втрата прикріплення 3–4 мм). У решти 24 % пацієнтів пародонтальні кишень були відсутні (рис. 2). Це означає, що забезпечити високу якість ортопедичного повторного лікування буде складно.

Під час обстеження визначали стан слизової оболонки маргінальних ясен. За даними обстеження, у більшості пацієнтів виявлено зміни слизової оболонки маргінальних ясен: 71 % – синюшність, 68 % – набряклість, 15 % – пастозність. Лише у 19 % обстежених стан слизової оболонки маргінальних ясен залишався без змін (рис. 3).

На основі аналізу стану тканин пародонту опорного зуба та даних наукової літератури удосконалено конструкцію тимчасової коронки. Модифікована модель забезпечує коректне формування ясенного краю опорних зубів на етапі підготовки до незнімного ортопедичного лікування незнімними конструкціями зубних протезів. За даними огляду, повторне надмірне

травмування тканин пародонту під час ретракції ясен опорного зуба при ортопедичному лікуванні може призвести до незворотних наслідків [6]. Слід зазначити, що основним ускладненням під час отримання відбитків для виготовлення незнімних ортопедичних конструкцій є забезпечення їхньої високої точності. Це безпосередньо впливає на якість подальшого моделювання та надійність фіксації протезів. Складність полягає в проведенні ретракції ясен: вона має бути мінімально травматичною та забезпечити точну передачу меж уступу опорного зуба під час зняття відбитків.

Відомо чимало спеціальних інструментів-пакерів, які використовують для ретракції ясен внесенням ретракційної нитки у ясенну борозну, однак вони не завжди забезпечують атравматичний вплив на ясенний край, прикріплений епітелій та кругову зв'язку зуба. Через надмірне травмування та кровоточивість ясен вони не забезпечують чіткого відображення країв уступу. Це ускладнює контроль сухості ясенної борозни під час отримання відбитка, знижує точність передачі під'ясенного рельєфу та часто призводить до необхідності повторного моделювання. Тому їх використання спричиняє суттєвий дискомфорт для пацієнтів, а також призводить до надмірних витрат матеріалів і часу при виготовленні ортопедичних конструкцій.

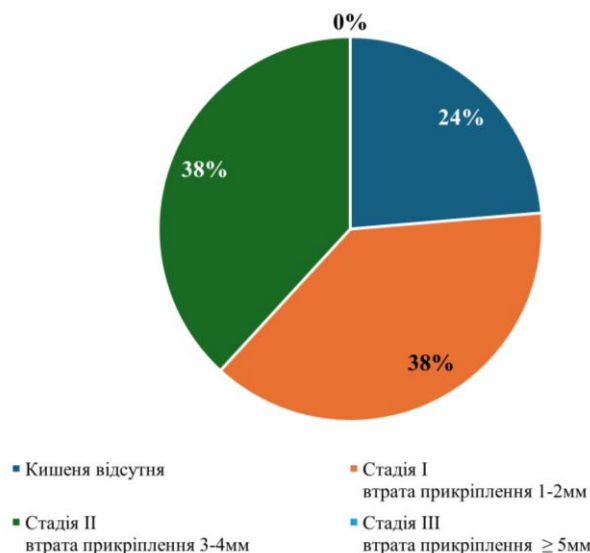

Рис. 2. Наявність патологічних кишень

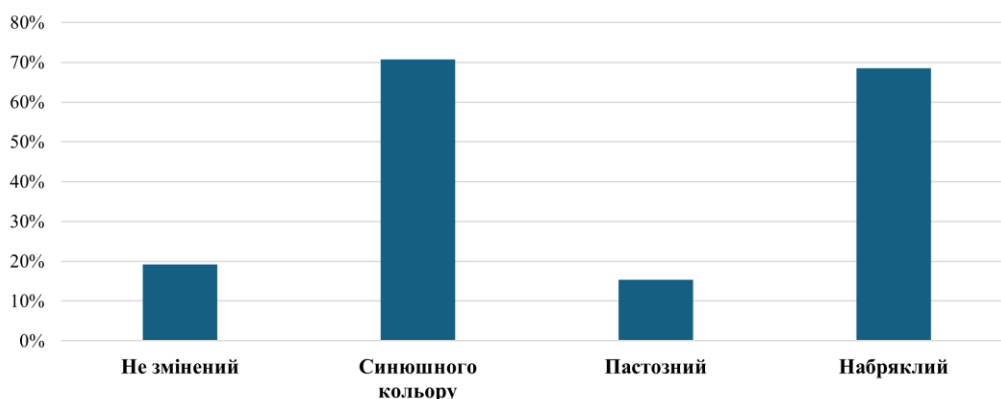


Рис. 3. Стан слизової оболонки маргінальних ясен

Відома конструкція ретракційного кільця, яка виготовлена шляхом нанесення рідкого фотополімерного матеріалу на ділянку шийки відпрепарованого зуба [Патент України на корисну модель № 5433, А61С 13/00, Опубліковано 15.03.2005, Бюл. №3, 2005]. Слід зазначити, що впродовж виготовлення ретракційного кільця з рідкотекучого фотополімерного матеріалу неможливо контролювати ступінь травмування ясенної борозни та силу, яка діє на неї через полімеризацію матеріалу навколо зуба. Також не менш важливим є те, що кількість матеріалу та товщина шару під яснами не підлягають контролю. Це створює надмірний тиск на навкол зубні тканини, що негативно впливає на подальше ортопедичне лікування металокерамічними конструкціями.

Найбільш близьким аналогом нашої удосконаленої тимчасової коронки є тимчасова штифтова коронка-вкладка для лікування тимчасових зубів при повному руйнуванні їх коронкової частини. Відома конструкція містить штучну коронку, штифт, а також піднебінне (мовне) та щічно-губне півкільця [Патент України на корисну модель №3554, А61С7/00, опубліковано 15.11.2004 р.]. Проте ця коронка не призначена для формування ясенного краю під час незнімного протезування; її застосовують виключно для

лікування молочних зубів із повним руйнуванням коронкової частини зуба. Тому розроблено та отримано патент №153365 на корисну модель «Тимчасова коронка для формування ясенного краю при ортопедичному лікуванні незнімними ортопедичними конструкціями». В основу корисної моделі поставлено завдання розробити тимчасову коронку для ретракції ясен при повторному ортопедичному лікуванні незнімними металокерамічними конструкціями, що забезпечує атравматичне розширення зубоясенної борозни завдяки своїй формі. Створення буртика у ділянці уступу коронкової частини зуба дає змогу відтиснути ясенний край на певну відстань. Це забезпечує контроль ступеня травмування ясенної борозни та сили, яка діє на неї під час полімеризації матеріалу навколо зуба, що запобігає негативному впливу на подальше ортопедичне лікування металокерамічними конструкціями (рис. 4).

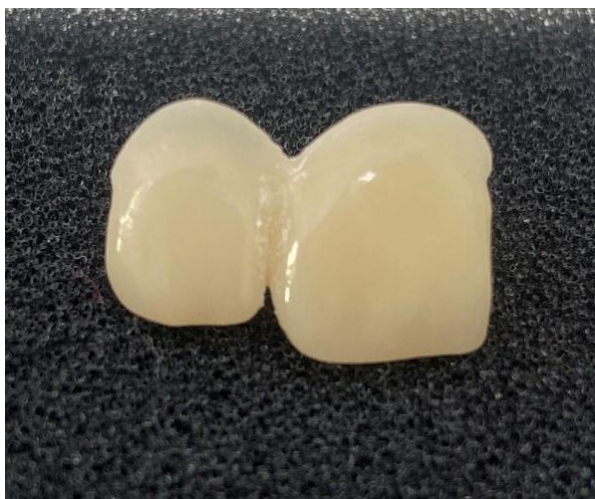

Рис. 4. Тимчасові коронки

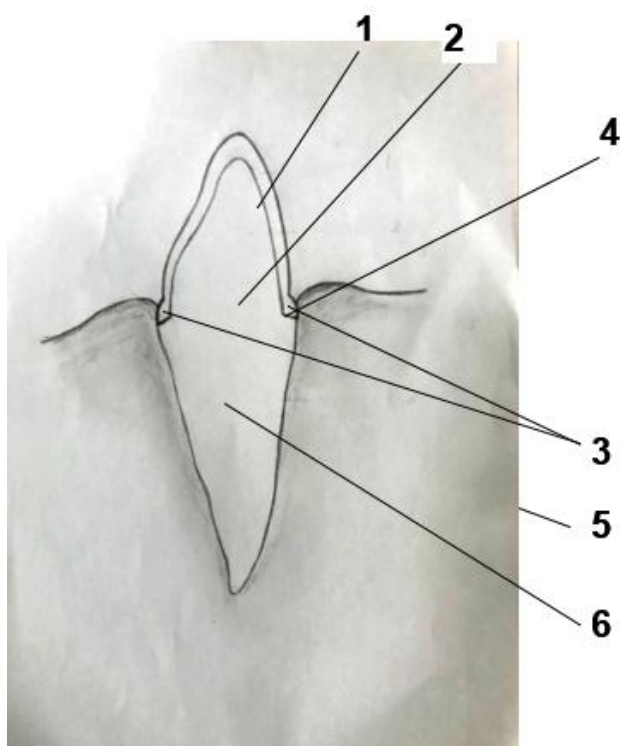


Рис. 5. Схема тимчасової коронки

На рис. 5 представлено схему формування ясенного краю за допомогою тимчасової штучної коронки під час незнімного протезування. Конструкція містить розширювальний буртик (поз. 3), розташований у пришийковій ділянці тимчасової коронки (поз. 1), фіксованої на куксі відпрепарованого зуба (поз. 2) з формуванням чіткого уступу (поз. 4), дозоване зміщення вільного краю ясен (поз. 5) у ділянці кореня зуба (поз. 6) для створення оптимального профілю прорізування.

Запропоновану коронку використовують таким чином: після відповідного знеболення проводять препарування зуба та формування уступу (поз. 4) біля ясенного краю, далі знімають двошаровий відбиток з ділянки відпрепарованого зуба (поз. 2). Після цього проводять принтування тимчасової коронки (поз. 1) із буртиком (поз. 3) у пришийковій ділянці за допомогою

полімерної маси, як приклад Vita (Німеччина). Коронку (поз.1) припасовують і фіксують на тимчасовий цемент (рис. 6).

Завдяки використанню технології 3D-моделювання [16-20] тимчасова коронка (поз. 1) має чітку форму та товщину буртика (поз. 3) у пришийковій ділянці. Цю товщину розраховують для точного відтискання тканин уступу (поз. 4) біля ясенного краю на необхідну відстань. Такий підхід дозволяє контролювати ступінь травмування ясенної борозни та силу, що діє на неї під час полімеризації матеріалу навколо зуба. У результаті вдається усунути негативний вплив на подальше ортопедичне лікування металокерамічними конструкціями.

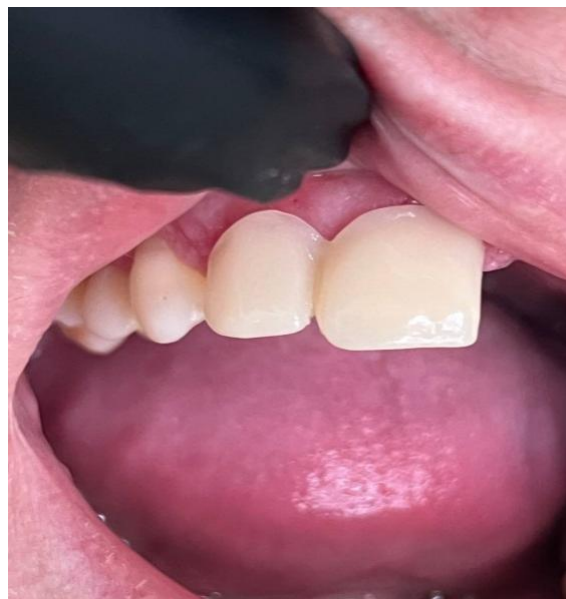

Рис. 6. Фіксація тимчасових коронок

Поставлене завдання вирішується тим, що тимчасова коронка виготовлена технологією 3D моделювання [1, 14] за формою відпрепарованої коронкової частини зуба, додатково містить розширювальний буртик у пришийковій ділянці. Товщина буртика розрахована на відтискання тканин біля ясенного краю на відстань, яка дає змогу контролювати силу тиску та ступінь травмування ясенної борозни під час полімеризації матеріалу навколо зуба.

Висновки. Удосконалена конструкція тимчасової коронки дає змогу уникнути травмування ясенного краю та максимально зберегти цілісність зубо-ясенного прикріплення, що дозволяє забезпечити позитивний результат у подальшому ортопедичному лікуванні постійною незнімною естетичною ортопедичною конструкцією.

Конфлікт інтересів: відсутній.

Заява про доступність даних: Дані, що підтверджують результати цього дослідження, доступні у автора-кореспондента за обґрунтованим запитом.

References:

1. del Hougne M, Di Lorenzo I, Höhne C, et al. A retrospective cohort study on 3D printed temporary crowns. *Sci Rep.* 2024; 14:17295. <https://doi.org/10.1038/s41598-024-68354-2>

2. Eun-Kyong Kim, Eun Young Park, Sohee Kang. Three-dimensional printing of temporary crowns with polylactic acid polymer using the fused deposition modeling technique: a case series. *J Yeungnam Med Sci.* 2023; 40(3):302-307. Published online: 4 November 2022. <https://doi.org/10.12701/jyms.2022.00612>
3. Lee J, Ju S, Kim J, Hwang S, Ahn J. The comparison of the accuracy of temporary crowns fabricated with several 3D printers and a milling machine. *J Adv Prosthodont.* 2023; 15(2):72-79. <https://doi.org/10.4047/jap.2023.15.2.72>
4. Çakmak G, Donmez MB, Cuellar AR, Kahveci Ç, Schimmel M, Yilmaz B. Additive or subtractive manufacturing of crown patterns used for pressing or casting: A trueness analysis. *J Dent.* 2022; 124:104221. <https://doi.org/10.1016/j.jdent.2022.104221>
5. Yanishen I, Fedotova O, Khlystun N, Krychka N. Porivnialna kvalimetrychna otsinka zubotekhnichnykh stomatolohichnykh materialiv dlia vyhotovlennia zubnykh proteziv. *Visnyk stomatolohii.* 2024 Veresen; 127(2):81-84. <https://doi.org/10.35220/2078-8916-2024-52-2.12>
6. Yanishen I, Sidorova O, Pohorila A, Fedotova O, Andriienko K. Prychyny, kharakter i chastota vynyknennia uskladnen pry vykorystanni neznimnykh zubnykh proteziv (ohliad literatury). *Visnyk stomatolohii.* 2024 Traven; 126(1):190-198. <https://doi.org/10.35220/2078-8916-2024-51-1.32>
7. Zhachko NI, Nespriadko-Monborn TS, Skrypnyk IL, Zhachko MS. Vidnovlennia zdorovia porozhnyy rota yak ody z vahomykh faktoriv pidvyshchennia yakosti zhyttia. *Suchasna stomatolohiia.* 2021; 1:78-81. <https://doi.org/10.33295/1992-576X-2021-1-78>
8. Klymiuk YuV, Ozhohan ZR, Miziuk LV, Kryvanych VM, Yanishen IV. Ortopedychne likuvannia neznimnymi konstruksiiamy, vrakhovuiuchy rozpodil i prychny vynyknennia defektiv tverdykh tkanyn zubiv. *Patolohiia.* 2021; 18(1(51)):112-116. <https://doi.org/10.14739/2310-1237.2021.1.222967>
9. Hlazunov O, Korniiuchuk O, Penskyi K. Vplyv odontopreparuvannia pid neznimni konstruksii proteziv na stan pulpy i parodontu opornykh zubiv (ohliad literatury). *Visnyk stomatolohii.* 2021; 117(4):2-11. <https://doi.org/10.35220/2078-8916-2021-42-4.1>
10. Ramus A, Korol D, Ramus M, Kurylo V. Alhorytm indeksnoho otsiniuvannia hihieny rotovoi porozhnyy za umovy korystuvannia neznimnymi mostopodibnymi protezamy. Aktualni problemy suchasnoi medytsyny: *Visnyk Ukrainskoi medychnoi stomatolohichnoi akademii.* 2024 Traven; 24(2):92-95. <https://doi.org/10.31718/2077-1096.24.2.92>
11. Stetsenko TO, Tolstanov OK. Analysis of the needs of patients with gastroesophageal reflux in orthopedic treatment with permanent dental denture structures. *Likars'ka sprava.* 2024 December; 4:45-53. <https://doi.org/10.31640/LS-2024-4-05>
12. Terekhov SS, Proshchenko AM. Gingival margin, correction in orthopedic dentistry. *Art of Medicine.* 2024 October; 31(3):252-257. <https://doi.org/10.21802/artm.2024.3.31.252>
13. Malaniak BR. Otsinka rezultativ ortopedychnoho likuvannia za klinichnymi ta tekhnolohichnymi pokaznykamy yakosti zubnykh proteziv. *Oral and General Health.* 2021; 2(3):4-5. <https://doi.org/10.22141/ogh.2.3.2021.240721>
14. Ranjkesh B, Bahrami G. Objective quantitative digital evaluation of crown preparation using intraoral optical scanner: Novel preclinical teaching method. *Journal of clinical and experimental dentistry.* 2024; 16(10):e1233-e1238. <https://doi.org/10.4317/jced.62125>
15. Crenn MJ, Rohman G, Fromentin O, Benoit A. Polylactic acid as a biocompatible polymer for three-dimensional printing of interim prosthesis: Mechanical characterization. *Dent Mater J.* 2022; 41(1):110-116. <https://doi.org/10.4012/dmj.2021-151>
16. Hickel R, et al. Revised FDI criteria for evaluating direct and indirect dental restorations-recommendations for its clinical use, interpretation, and reporting. *Clin. Oral Investig.* 2023; 27:2573-2592. <https://doi.org/10.1007/s00784-022-04814-1>
17. Höhne C, Schmitter M. Control of occlusal rehabilitation with 3D-printed crowns. *Int. J. Comput. Dent.* 2022 October; 25:325-332. <https://doi.org/10.3290/j.ijcd.b3380909>
18. Wuerschling SN, Hickel R, Edelhoff D, Kollmuss M. Initial biocompatibility of novel resins for 3D printed fixed dental prostheses. *Dent. Mater.* 2022; 38:1587-1597. <https://doi.org/10.1016/j.dental.2022.08.001>
19. Balhaddad AA, et al. Three-dimensional (3D) printing in dental practice: Applications, areas of interest, and level of evidence. *Clin. Oral Investig.* 2023; 27:2465-2481. <https://doi.org/10.1007/s00784-023-04983-7>
20. Papatthanasidou I, Zinelis S, Papavasiliou G, Kamposiora P. Effect of aging on color, gloss and surface roughness of CAD/CAM composite materials. *J.Dent.* 2023; 30:104423. <https://doi.org/10.1016/j.jdent.2023.104423>

UDC 616.314-085+616.314-77

THE USE OF TEMPORARY DENTAL CROWNS FOR THE PREVENTION OF PERIODONTAL TISSUE DAMAGEZ.V. Vasylyk*¹, M.M. Rozhko¹

¹*Ivano-Frankivsk National Medical University, Department of Postgraduate Dental Education, Ivano-Frankivsk, Ukraine*
 ORCID ID: 0009-0006-2288-9367,
 e-mail: zinovii1120@gmail.com
 ORCID ID: 0000-0002-6876-2533,
 Scopus ID: 57195620855,
 e-mail: mrozhko@ifnmu.edu.ua

*Corresponding author: zinovii1120@gmail.com

Abstract. There were examined 130 patients to determine the nature of complications during prolonged use of fixed prosthetic constructions. The study aimed to identify the most common periodontal changes linked to these prosthetics. It also sought to show why it is necessary to improve the design of temporary dental crowns used during prosthetic treatment. This study is relevant given the increasing number of patients requiring fixed prosthetic rehabilitation and the greater demand for long-term functional and aesthetic outcomes.

In order to justify the need for improved temporary dental crown design, we assessed the degree of periodontitis in patients. Examination data showed that 50 % of patients were in Stage I, with gingival atrophy up to 4 mm. The other 50 % were in Stage II, with gingival atrophy up to 5 mm. These findings indicate a significant prevalence of periodontal problems in patients receiving fixed prosthetic treatment. This highlights the importance of managing periodontal tissues carefully at each treatment stage. Early detection of periodontal changes allows timely interventions and more predictable outcomes.

We've also examined pathological pockets. Results show that 38 % of patients were in Stage I with 1–2 mm attachment loss. Another 38 % were in Stage II with 3–4 mm loss. Only 24 % had no pockets. The high rate of pathological pockets highlights the need for preventive measures during prosthetic treatment. These measures can help minimize further periodontal deterioration. We assessed the marginal gingival mucosa and found that 71 % showed cyanosis, 68 % showed edema, and 15 % showed pastiness. Only 19 % showed no change. The prevalence of inflammation confirms that poor management of the gingival margin during prosthetic procedures increases the risk of periodontal pathology.

There were analyzed the periodontal tissues of abutment teeth and referenced the literature. This led us to improve the design of the temporary dental crown. As a

result, Patent No. 153365 was obtained for the utility model “Temporary Dental Crown for Gingival Margin Formation in Prosthetic Treatment with Fixed Prosthetic Constructions”. We manufacture this temporary dental crown using 3D modeling based on the shape of the prepared coronal portion of the tooth. An expansion flange is incorporated into the cervical area of the crown margin. Its thickness is calculated to displace the marginal tissues at the gingival edge by a specific distance. This design allows for monitoring of the gingival sulcus trauma and the force applied during polymerization around the tooth. This approach ensures precise control of tissue displacement and reduces the risk of iatrogenic damage.

In conclusion, the improved temporary dental crown design effectively avoids trauma to the gingival margin during all stages of prosthetic treatment. It maximally preserves the integrity of the dentogingival attachment, which is essential for achieving stable and predictable long-term results. The use of 3D modeling technology ensures precise adaptation of the temporary dental crown to the individual anatomy of each patient, further contributing to treatment accuracy and comfort. Ultimately, this improved design ensures a positive, long-lasting outcome in subsequent prosthetic treatment.

Keywords: temporary dental crowns, periodontal tissues, retraction, prosthetic dentistry, prevention.

Conflict of interest: absent.



Copyright © З.В. Василик, М.М. Рожко, 2026

Рукопис надійшов в редакцію: 13.03.2026 р.

Рукопис повернутий на доопрацювання: 17.03.2026 р.

Рукопис отриманий після доопрацювання: 06.04.2026 р.

Рукопис прийнятий до друку: 21.05.2026 р.