

DOI: 10.21802/artm.2025.1.33.33
УДК 616-007.43-036.87-089.844:612.6-055.1

НОВИЙ НАТЯЖНИЙ МЕТОД ОПЕРАЦІЙНОГО ЛІКУВАННЯ КОСОЇ ПАХВИННОЇ ГРИЖІ

М.Г. Гончар¹, О.В. Пиптюк¹, І.В. Шкварковський², О.П. Москалюк², Б.П. Пилюп'юк¹

¹Івано-Франківський національний медичний університет, кафедра хірургічних хвороб,
м. Івано-Франківськ, Україна

²Буковинський державний медичний університет, кафедра хірургії № 2, м. Чернівці, Україна

ORCID ID: 0000-0001-6338-8020, e-mail: m.doktor1941@gmail.com

ORCID ID: 0000-0003-0147-645X, e-mail: opyptyuk@ifnmu.edu.ua

ORCID ID: 0000-0002-9016-3895, e-mail: surgery_lsmd@bsmu.edu.ua

ORCID ID: 0000-0001-5096-501X, e-mail: moskalyuk_o@bsmu.edu.ua

ORCID ID: 0009-0002-0944-8293, e-mail: pyliupiuk_Bo@ifnmu.edu.ua

Резюме. Метою роботи була розробка нового натяжного метод лікування косої пахвинної грижі з метою зменшення її рецидиву і збереження репродуктивної функції чоловіків.

В основу роботи покладено результати топографо-анатомічного дослідження 12-ти нефіксованих трупів чоловіків у першу добу після смерті. Курації підлягали 34 пацієнти, які перебували на стаціонарному лікуванні в хірургічному відділенні. Хворим основної групи (n=17) виконували розроблений спосіб герніопластики. У контрольну групу ввійшло 17 пацієнтів, прооперованих за методом І. Ліхтенштейна.

До суттєвих ознак запропонованого належать: ліквідація глибокого пахвинного кільця, функціональний стан і розміри якого безпосередньо пов'язані з грижеутворенням; переміщення сім'яного канатика під поперечну фасцію і поперечний м'яз живота, створено нове пахвинне кільце, яке знаходиться нижче очеревини черевної порожнини, запобігає утворенню грижового мішка і грижі; нове пахвинне кільце, яке об'єднує функцію поверхневого і глибокого кілець, утворене міцними сухожильними зв'язками, горизонтальною частиною лобкової кістки та м'язево-апоневротичним лоскутом (внутрішній косий м'яз живота і апоневроз зовнішнього косоного м'яза живота), підшитим швом Кімбаровського до здухвинної зв'язки.

У роботі вивчено етіопатогенетичні основи виникнення косої пахвинної грижі та причини їх рецидивів. Частота останніх складає 5–15 % після відкритого та лапароскопічного застосування сітчастих імплантатів під час операції Ліхтенштейна, виникає зниження або навіть втрата репродуктивної функції чоловіків. Концептуально новий підхід полягає в наступному: ліквідація глибокого пахвинного кільця; переміщення сім'яного канатика під поперечну фасцію; створено нове пахвинне кільце, пластика передньої стінки пахвинного каналу за Кімбаровським.

Отже, у порівнянні з операцією за методом І. Ліхтенштейна запропонований спосіб має значні переваги як в питаннях відсутності рецидиву захворювання, так і в збереженні репродуктивної функції чоловіків.

Ключові слова: рецидив грижі, репродуктивна функція, закриття глибокого кільця, переміщення сім'яного канатика під поперечну фасцію, застосування шва Кімбаровського.

Вступ. Зараз у хірургічній практиці використовуються близько семисот варіантів хірургічного лікування пахвинних гриж різної локалізації. Проте це не знімає потреби у пошуку більш надійних способів лікування даної патології, адже жоден з існуючих способів не дає гарантії, що не виникнуть рецидиви. Є всі підстави стверджувати, що в теперішніх умовах спосіб Ліхтенштейна залишається безальтернативним, хоча і він, як відомо, не позбавлений недоліків (розвиток тканинної реакції із запальним компонентом навколо імплантованої сітки, виникнення сером, гематом, синдрому хронічного пахвинного болю, порушення кровоплину в яєчку тощо).

Праці багатьох авторів [1 - 3] показали, що виникнення грижі є наслідком змін у задній стінці пахвинного каналу – розширення глибокого (внутрішнього) кільця. При нормальному, за розмірами внутрішньому кільці, якщо його стінки укріплені м'язево-сухожильними утворами, коса пахвинна грижа утворитися не може. Перепоною для цього виступає внутрішній косий м'яз живота, який прикриває глибоке

пахвинне кільце спереду, а також серповидна і Гессельбахова зв'язки. При значних коливаннях внутрішньочеревного тиску і скороченні черевного пресу глибоке пахвинне кільце виконує роль подібно жому, перетворюючись, завдяки скороченню згаданих зв'язок, з овального отвору в щілиноподібний, відіграючи роль клапана, який протистоїть внутрішньочеревному тиску [4].

На думку деяких авторів, розширення зовнішнього кільця пахвинного каналу і розтягнутий апоневроз зовнішнього косоного м'яза живота в жодному випадку не можуть бути причиною утворення косої пахвинної грижі. Тому з впевненістю можна стверджувати, що причиною виникнення косих пахвинних гриж є глибоке кільце пахвинного каналу, природний отвір для створення грижі.

Обґрунтування дослідження. Усі опубліковані дослідження свідчать, що жоден автор не спробував відновити функціональний захист глибокого кільця, і це зрозуміло, бо практично неможливо відновити функцію серповидної та Гессельбахової зв'язок

[5]. Свої зусилля хірурги спрямовували на зменшення розмірів глибокого кільця (ушивання, імплантація синтетичних кілець, фіксація кільця в сітці тощо) [6]. При підвищенні внутрішньоочеревинного тиску воно не стає щілиноподібним, а залишається круглим, пропускає кінчик мізинця, і тому рецидив грижі можна вважати гарантованим. Низьких показників рецидивів (0,6–0,7%) Е. Шоулдайс і І. Ліхтенштейн досягли за рахунок зміцнення задньої стінки пахвинного каналу та звуження глибокого кільця. При цьому перший застосував натяжний спосіб пластики грижі, а другий – не натяжний. Враховуючи однаковий результат рецидиву пахвинних гриж при різних методах оперативного лікування, напрошується висновок, що причина рецидиву гриж полягає не в методі виконаної операції, а в самому підході до операційного втручання.

Причиною виникнення у чоловіків безпліддя є не стільки травма сім'яного канатика під час операції, скільки синтетичний матеріал, який вростає в сім'яний канатик і порушує в ньому кровоприток та прохідність сім'яносної протоки. Це і спонукало нас змінити концептуальний підхід до лікування косих пахвинних гриж.

Мета роботи. Розробити новий концептуальний підхід у хірургічному лікуванні косої пахвинної грижі для зменшення її рецидиву і збереження репродуктивної функції чоловіків.

Матеріали і методи. Морфометричні дослідження проведені на 12-ти трупах чоловічої статі віком від 22 до 65 років на наступний день після смерті. Було звернено увагу на конституційний тип тілобудови, стан фасціальних-сухожилкових елементів пахвинного каналу. В умовах стаціонару 34 пацієнти були розділені на 2 групи і прооперовані. 17 пацієнтів за методом Ліхтенштейна (контрольна група), і така ж кількість – за запропонованим нами новим методом (основна група). При цьому було дотримано загальноприйнятих світових та вітчизняних норм провадження досліджень у галузі біології та медицини.

До суттєвих ознак запропонованого способу хірургічного лікування косих пахвинних гриж належать: ліквідація глибокого пахвинного кільця, функціональний стан і розміри якого безпосередньо пов'язані з грижеутворенням; переміщення сім'яного канатика під поперечну фасцію і поперечний м'яз живота (рис. 1, 2). По ньому просувається грижа в пахвинному каналі. Створене нове пахвинне кільце (рис. 3), яке знаходиться нижче очеревини черевної порожнини, запобігає утворенню грижового мішка, а відповідно, і грижі. Нове пахвинне кільце, яке об'єднує функцію поверхневого і глибокого кілець, утворене міцними сухожилковими зв'язками (Купера, Гессельбаха, пахвинною, частково піхвою прямого м'яза живота), горизонтальною частиною лобкової кістки та м'язо-апоневротичним лоскутом (внутрішній косий м'яз живота і апоневроз зовнішнього косого м'яза живота) підшитим швом Кімбаровського до здухвинної зв'язки (рис. 4, 5).

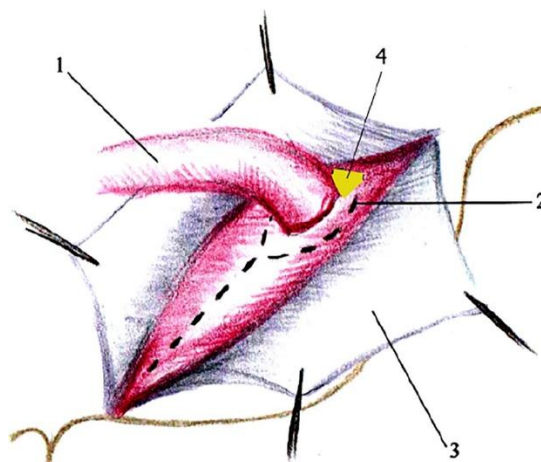


Рис. 1. Хід розрізу поперечної фасції живота та м'яза: 1 – сім'яний канатик, 2 – лінія розрізу, 3 – апоневроз зовнішнього косого м'яза живота, 4 – залишений лоскут поперечної фасції та м'яза для фіксації сім'яного канатика

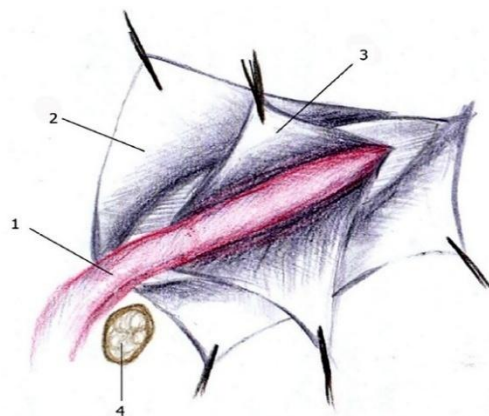


Рис. 2. Укладання сім'яного канатика під поперечну фасцію живота: 1 – сім'яний канатик, 2 – апоневроз зовнішнього косого м'яза живота, 3 – поперечна фасція живота, 4 – лонна кістка

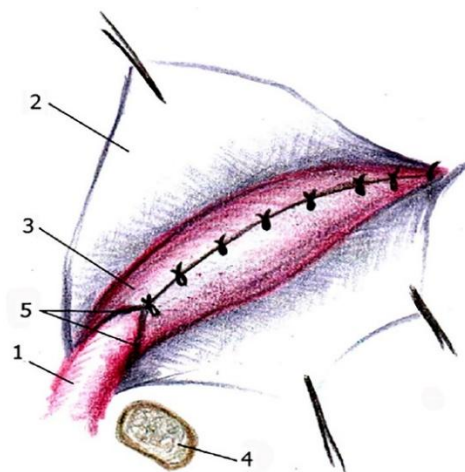


Рис. 3. Ушивання поперечної фасції та однойменного м'яза живота над сім'яним канатиком: 1 – сім'яний канатик, 2 – апоневроз зовнішнього косого м'яза, 3 – поперечна фасція та м'яз, шиті над сім'яним канатиком, 4 – лонна кістка, 5 – зовнішнє кільце

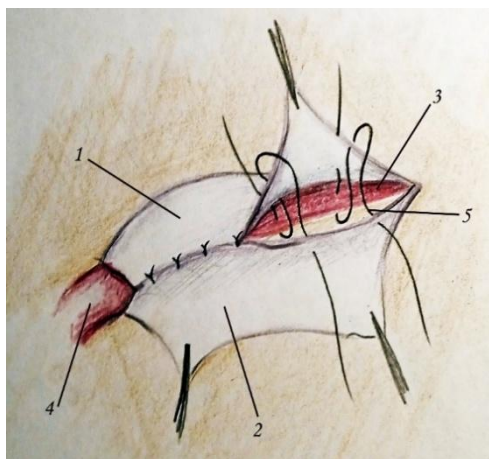


Рис. 4. Пластика передньої черевної стінки апоневрозом зовнішнього косого і внутрішнього косого м'язу за методом Кімбаровського: 1 – медіальний листок апоневрозу зовнішнього косого м'язу живота, 2 – латеральний листок апоневрозу зовнішнього косого м'язу живота, 3 – внутрішній косий м'яз, 4 – сім'яний канатик, 5 – Шов Кімбаровського

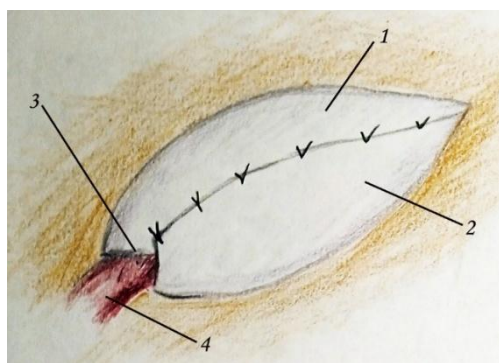


Рис. 5. Формування зовнішнього кільця пахвинного каналу: 1 – медіальний листок апоневрозу зовнішнього косого м'язу живота, 2 – латеральний листок апоневрозу зовнішнього косого м'язу живота, 3 – зовнішнє кільце пахвинного каналу, 4 – сім'яний канатик

Порівняння результатів лікування вище вказаних груп пацієнтів [8] здійснювалося на основі врахування:

- інтенсивності больового синдрому;
- частоти призначення наркотичних і ненаркотичних знеболювальних засобів у післяопераційний період;
- частоти і характеру післяопераційних ускладнень, включаючи рецидиви;
- тривалості післяопераційного ліжко-дня.

З метою оцінки порушення репродуктивної функції, вивчено стан кровообігу по яєчкових артеріях (пікова систолічна швидкість кровоплину (ПСШК), кінцеву діастолічну швидкість кровоплину (КДШК), середню лінійну швидкість кровоплину (СЛШК) та коефіцієнт резистентності (КР), об'єм яєчка і динаміку рівня статевих гормонів (загальний тестостерону (ЗТ), рівень секс-зв'язувального білка (СЗБ) та індекс вільного тестостерону (ІВТ) у хворих обох груп до 45 років). Віддалені результати вивчено шляхом дослідження якості життя в післяопераційний період.

У запропонованому способі операції поєднуються два завдання: запобігти розвитку рецидиву

косої пахвинної грижі і збереження репродуктивної функції чоловіків. Перше досягнуто ліквідацією глибокого пахвинного кільця і пахвинного каналу, укріплення сухожильно-м'язевим лоскутом за Кімбаровським задньої стінки пахвинного каналу (а при ліквідації останнього поняття задньої і передньої стінки відпадають – залишається поняття передньої черевної стінки) і формування укріпленого зовнішнього кільця пахвинного каналу, через яке сім'яний канатик іде в калитку. Друге – переміщенням сім'яного канатика під поперечні фасцію і м'яз, що дає можливість ліквідувати глибоке пахвинне кільце і не травмує сім'яний канатик.

Математичні обчислення середньостатистичної похибки визначалися за допомогою електронних таблиць Microsoft® Office Excel (build 11.5612.5703) і програми для статистичного обчислення Statistica v. 6.0 (StatSoft, 2001, США).

Результати дослідження. Наші морфометричні дослідження показали наступне: якщо розглядати будову передньої черевної стінки в напрямку від шкіри до черевної порожнини в ділянці зовнішнього пахвинного кільця, то після шкіри і підшкірної клітковини йдуть ніжки апоневрозу зовнішнього косого м'язу живота, які і створюють саме зовнішнє кільце. Під ними візуалізується тонкий шар (2–3 мм) поперечного м'язу живота і тонка, але досить міцна, поперечна фасція живота, яка кріпиться до лонної кістки. Наступним є апоневроз піхви прямого м'язу живота і пірамідальний м'яз (*m.pyramidalis*). Ще глибше розташований *m.iliasus externum*, який бере участь у піднятті нижньої кінцівки догори. Це досить міцний м'яз, товщина якого (в залежності від конституції людини) становить 0,6–0,7 мм. Між цим м'язом і очеревиною знаходиться передочеревинний простір (*Spatium retroperubica*). У розслабленому стані він не перевищує 2–3 мм. На відстані 3,4–3,6 см від глибокого кільця по ходу пахвинного каналу очеревина відходить вниз, у глибину, і медіально в малий таз, відстань між нею і зовнішнім кільцем пахвинного каналу збільшується до 0,8–1,1 см. Таким чином, відстань від зовнішнього кільця пахвинного каналу до очеревини черевної порожнини досягає 1 см і більше, що робить неможливим утворення грижового мішка, а значить – і грижі.

При вивченні безпосередніх результатів клінічного впровадження розробленого способу пахвинної герніопластики виявлено, що протягом перших двох діб після операції, больовий синдром за інтенсивністю не відрізнявся між дослідженими групами хворих. Починаючи з третьої доби післяопераційного періоду відзначено швидке зменшення інтенсивності болю у хворих основної групи. Більш повільними темпами інтенсивність болю зменшувалася у хворих групи контролю – $3,4 \pm 0,16$ бали проти $3,0 \pm 0,12$ бали в основній групі. Характерною особливістю було зменшення кількості хворих основної групи, що потребували знеболюючих засобів на другу та третю добу після операції – 78,9 % та 54,9 % хворих відповідно, причому вже на третю добу після операції більшості хворим основної групи (31,0 %), що потребували знеболюючих засобів, вдалось обмежитися таблетованими ненаркотичними препаратами.

Натомість у групі контролю на другу добу після операції знеболюючі засоби вводились всім хворим. І тільки з третьої доби післяопераційного періоду

кількість хворих, що потребували знеболення поступово зменшувалась – (82,2 %), причому застосовувались переважно ін'єкційні ненаркотичні препарати у 43,8 % випадках. Показник тривалості післяопераційного болювого синдрому в основній групі становив $27,4 \pm 2,18$ год, що є меншим за такий показник контрольної групи – $34,5 \pm 2,86$ год ($p < 0,05$).

Середній термін реабілітації в контрольній групі становив $4,4 \pm 0,48$ доби, тоді як в основній групі – $3,1 \pm 0,43$ доби. У післяопераційному періоді у пацієнтів контрольної групи констатовано сероми у 4,1 % випадках, у 2,7 % – гематоми, у 4,1% випадках – інфільтрат післяопераційної рани, у такій же кількості зафіксована парестезія післяопераційного рубця впродовж місяця. У 2,8 % хворих протилежної групи виявлено тільки сероми та інфільтрат післяопераційної рани.

Післяопераційний ліжко-день в основній групі був майже у 2 рази коротшим у порівнянні з контрольною групою ($2,9 \pm 0,76$ доби проти $5,4 \pm 0,98$ діб). Реабілітація хворих до відновлення працездатності в основній групі становила $22,2 \pm 1,24$ доби проти $26,2 \pm 1,38$ діб у контрольній групі. Рецидив грижі в останній зафіксовано у 5,5% хворих контрольної групи, а в основній не зафіксовано.

У період одужання спостерігається покращення біофізичних властивостей кровопостачання яєчка (сонографічне дослідження) внаслідок ліквідації грижового мішка (до операції СЛШК становила $9,7 \pm 0,31$ см/с, а через 3 місяці – $10,2 \pm 0,31$ см/с). Але при цьому жоден показник не зрівнявся з контрлатеральною здоровою стороною і відбувається явище обкрадання яєчка по артеріальній системі.

Об'єм яєчка на ураженій стороні до операції був вірогідно нижчим у хворих обох груп і становив $18,5 \pm 0,36$ см³ у контрольній та $18,2 \pm 0,29$ см³ в основній групі хворих. Даний показник на неураженій стороні становив $21,6 \pm 0,44$ см³ та $21,4 \pm 0,41$ см³ відповідно. На сьому добу після операції об'єм яєчка на оперованій стороні збільшувався у хворих обох груп, що можна пояснити набряком тканин яєчка внаслідок оперативної травми, і становив $25,1 \pm 0,38$ см³ у контрольній та $24,9 \pm 0,39$ см³ в основній групах.

Через 1 місяць після операції спостерігається поступове зменшення об'єму яєчка в обох групах хворих: $23,3 \pm 0,37$ см³ у контрольній та $22,1 \pm 0,41$ см³ в основній групах хворих. Причому даний показник достовірно вищий у контрольній групі, що можна пояснити збереженням запального набряку тканин сім'яного канатика, внаслідок контакту останнього з імплантатом.

Через 3 місяці після операції об'єм яєчка у хворих контрольної групи становив $18,4 \pm 0,28$ см³. Отримані результати вивчення об'єму яєчка та доплерограм свідчать про ішемію яєчка у хворих контрольної групи в післяопераційний період, що можна пояснити втягненням судин сім'яного канатика в післяопераційний рубець та погіршенням кровоплину. Даний показник повертався до норми, був вірогідно вищим в осіб основної групи і становив $20,8 \pm 0,38$ см³, що свідчить про збереження кровообігу у хворих основної групи в післяопераційний період.

Проведене дослідження об'єму яєчка через рік після операції суттєво не відрізнялось від

результатів, що були отримані на третьому місяці спостереження, а саме: $19,1 \pm 0,31$ см³ та $21,1 \pm 0,40$ см³ відповідно в контрольній та основній групах пацієнтів, і були достовірно вище в обстежених основної групи.

Антиспермальні антитіла до операції виявлені у 29,6 % хворих основної та 30,1 % хворих контрольної групи. Це доводить негативний вплив на репродуктивну функцію самої пахвинної грижі. На сьому добу після хірургічного втручання антиспермальні антитіла виявлені у 43,7 % хворих основної та 45,2 % хворих контрольної групи, що можна пояснити реакцією на оперативну травму. Даний показник був вірогідно нижчим на шостому місяці після операції в основній групі і становив 16,9 % хворих порівняно з 34,1 % хворими контрольної групи.

У хворих як контрольної, так і основної групи в післяопераційний період відбувається поступове зростання рівня ЗТ. При чому даний показник в контрольній групі достовірно ($p < 0,01$) більший доопераційного на 3-ому та 6-му місяці спостереження – $15,9 \pm 0,23$ нмоль/л та $16,3 \pm 0,21$ нмоль/л відповідно.

Натомість в основній групі рівень ЗТ високодостовірно ($p < 0,001$) більший вже через 1 місяць після операції – $17,1 \pm 0,24$, порівняно з доопераційним показником. А в терміни 3 та 6 місяців після операції рівень ЗТ основної групи був високовірогідно ($p < 0,001$) більшим за показник контрольної групи ($18,7 \pm 0,21$ нмоль/л та $20,1 \pm 0,19$ нмоль/л проти $15,9 \pm 0,23$ нмоль/л та $16,3 \pm 0,21$ нмоль/л відповідно).

ІВТ, що є більш чітким критерієм порушення гормонального фону чоловіків, суттєво не змінювався у післяопераційному періоді у хворих контрольної групи. Натомість в основній групі достовірна різниця між доопераційним та післяопераційним ІВТ виявлена на 6-ому місяці спостереження. У цьому ж терміні ІВТ був вірогідно вищим в осіб основної групи – $82,5 \pm 5,17$ % проти $64,3 \pm 4,18$ % у хворих контрольної групи.

Піврічний термін післяопераційного спостереження характеризується підвищенням у контрольній групі показників фізичного компонента здоров'я ($51,5 \pm 1,85$ бал), але тільки через 1 рік цей показник стає достовірно більшим. Паралельно покращується емоційний компонент здоров'я, вже через місяць після операції він становить $66,1 \pm 2,08$ балів.

У цей же період, після оперативного лікування показник фізичного компонента здоров'я не зазнав суттєвих змін, тоді як психічний стан пацієнта суттєво поліпшився у порівнянні з доопераційним періодом.

Через пів року після операції у хворих основної групи спостерігається позитивний скачок показників фізичного компонента здоров'я, а через 12 місяців стає вищим, ніж доопераційний ($55,7 \pm 2,41$ балів).

Обговорення результатів. Отримані результати топографічно-анатомічного дослідження 12-ти трупів людей дозволили визначити розмежування сім'яного канатика й полімерного імплантату як пріоритетний напрямок поліпшення безпосередніх і віддалених результатів оперативного втручання при косих пахвинних грижах. Перспективним він являється не тільки тому що відмежовує сім'яний канатик від сітчастого імплантату, а й у наслідок ліквідації (ушивання) глибокого пахвинного кільця – воріт пахвинної грижі.

Доцент В.І. Авершин, завідувач хірургічного відділу приватної хірургічної клініки м. Києва МЕДИКОМ, Г.О. Гаврилов і їхні колеги вважають, що «воронка» – місце входу сім'яного канатика (глибоке пахвинне кільце) – і є причиною виникнення пахвинної грижі.

Порівняльні результати лікування пацієнтів основної і контрольної групи показали, що з третьої доби післяопераційного періоду спостерігається швидке зменшення інтенсивності болю у пацієнтів основної групи. На нашу думку, це зумовлено зменшенням набряку і запальної реакції з боку перифокальних тканин за рахунок відсутності контакту сім'яного канатика з імплантатом.

Отримані нами дані корелюють з експериментальними дослідженнями Р.А. Лутковського [9], який довів, що до третьої доби спостереження в тканинах навколо імплантованих сіток спостерігається виражена запальна реакція та наявність некротично змінених тканин внаслідок оперативної травми та реакції організму на стороннє тіло.

Показник тривалості післяопераційного болювого синдрому в основній групі становив $27,4 \pm 2,18$ год., що є меншим за такий показник контрольної групи – $34,5 \pm 2,86$ год. Середній термін відновлення базової активності в контрольній групі становив $4,4 \pm 0,48$ доби, що на $1,3 \pm 0,05$ добу більше, ніж в основній. Серед ускладнень післяопераційного періоду в контрольній групі хворих зафіксовано утворення в рані сером та інфільтратів у 4,1 % пацієнтів, тоді як в основній групі ці показники становлять 2,8 %, що зумовлено контактом на значному протязі сітчастого імплантату з сім'яним канатиком.

Наші спостереження перегукуються з дослідженнями С.І. Баранника і спіавт. [10], які показали що оперативне лікування пахвинної грижі впливає на функцію яєчка, зокрема викликає значне зниження кровопостачання яєчка і супроводжується набряком тканин елементів сім'яного канатика.

Щодо набряку тканин калитки і яєчка, то дане ускладнення у 1,5 рази частіше констатували у хворих контрольної групи і свідчить про збереження явищ ішемії яєчка навіть через рік після виконання операції. Післяопераційний ліжко-день в основній групі був майже в два рази меншим, ніж в контрольній. Коротшим був і термін відновлення працездатності у хворих основної групи майже на чотири доби.

Рецидив пахвинних гриж виник у 4 (5,5 %) хворих контрольної групи. В основній групі впродовж 5-ти років спостереження рецидиву не спостерігалось. Отримані дані з сонографічного кровоплину в контрольній групі хворих свідчать про поступове поліпшення кровоплину яєчка внаслідок усунення негативного впливу вмісту грижового мішка на структуру сім'яного канатика. Упродовж трьох місяців після операції за рахунок формування післяопераційного рубця навколо імплантату відбувається обкрадання яєчка по артеріальній системі.

Порівнюючи міжгрупові показники кровоплину, слід відзначити достовірно вищі показники ПСШК, КДШК та СЛШК через 3 місяці та через 1 рік після операції. Водночас КР був вірогідно меншим у хворих основної групи в цей період. Це можна інтерпретувати як залучення судинних структур сім'яного

канатика в сполучнотканинний рубець, що утворюється навколо імплантату у хворих контрольної групи. Натомість у пацієнтів основної групи відбувається вірогідне покращення кровоплину яєчка в післяопераційний період внаслідок розмежування сім'яного канатика та сітчастого імплантату.

Індекс вільного тестостерону, що є чітким критерієм порушення гормонального фону чоловіків, в основній групі на 6 місяці спостережень був вірогідно вищим ($82,5 \pm 5,17$ %) проти хворих контрольної групи ($64,3 \pm 4,18$ %). У пацієнтів контрольної групи показники фізичного компонента здоров'я лише через 1 рік достовірно зростають ($54,1 \pm 2,23$ бали). Оцінюючи показник емоційного компонента здоров'я, слід відзначити його достовірно зростання вже через 1 місяць після операції ($66,1 \pm 2,08$ балів).

Аналогічна ситуація щодо покращення якості життя спостерігається і у хворих основної групи паралельно з показниками психічного і фізичного компонентів здоров'я. Через 1 рік після операції показник фізичного здоров'я залишився достовірно вищим за аналогічний показник до операції ($55,7 \pm 2,41$ балів).

Висновки. Завдяки застосуванню нового концептуального підходу при операції щодо косої пахвинної грижі, зокрема ліквідації глибокого кільця пахвинного каналу, розмежування сітчастого імплантату і сім'яного канатика, ліквідації пахвинного каналу досягнуто значного поліпшення результатів їх хірургічного лікування, про що свідчить відсутність багатьох ускладнень і рецидиву хвороби, кращі показники реабілітації хворих, якості життя та збереження репродуктивної функції чоловіків в післяопераційний період порівнянні з операцією за Ліхтенштейном. Спираючись на проведені фундаментальні дослідження, ретельне вивчення літератури з анатомії й операційного лікування пахвинних гриж, не дивлячись на скромну кількість оперованих хворих і помірний термін спостереження, ми рекомендуємо цей спосіб операції запровадити у практичну медицину. Для виконання запропонованої операції не потрібні специфічні знання і навички. Її можна виконати у будь-якому хірургічному стаціонарі.

References:

1. Cheng P-L, Duh Y-C, Chen J-J, Huang F-H. Laparoscopic Extraperitoneal Hernia Repair Versus Open Repair in Boys with Inguinal Hernia: A Meta-Analysis. *Journal of Pediatric Surgery*. 2023; 7:1322-31. doi:10.1016/j.jpedsurg. 2023. 01.054
2. Riemenschneider KA, Lund H, Pommergaard HC. No evidence for fixation of mesh in laparoscopic transabdominal preperitoneal (TAPP) inguinal hernia repair: a systematic review and meta-analysis of randomized controlled trials. *Surg Endosc*. 2023; 37:8291-300. Doi:10.1007/ s00464-023-10237-0
3. Park CL, Chan PH, Prentice HA. Risk factors for reoperation following inguinal hernia repair: results from a cohort of patients from an integrated healthcare system. *Hernia*. 2023; 27:1515-24. Doi:10.1007/ s10029-023-02922-9
4. The Hernia Surge Group. International guidelines for groin hernia management. *Hernia*. 2018; 22(1):1-165. doi:10.1007/s10029-017-1668-x

5. Honchar MH. Novyi kontseptualnyi pidkhd do radykalnoi operatsii kosoi pakhvynnoi khryzhi. Ivano-Frankivsk: Vydavets S.P. Lohanovskiyi. 2023.92 p. Ukrainian.
6. Vasyliuk SM, Prudnikov OV. Vybir metodu hernioplastyky u khvorykh pokhyloho ta starechoho viku z pryvodu neuskkladnenoi pakhvunnoi hryzhi. Klinichna khirurhiia. 2014; 1:12-14.
7. Shkvarkovskiyi IV, Iftodii AH, Moskaliuk OP. Khirurhichne likuvannya pakhvynnykh hryzh. Chernivtsi: BDMU. 2018. 146 p. Ukrainian.
8. Paasch C, Anders S, Strik MW. Postoperative-treatment following open incisional hernia repair: A survey and a review of literature. International Journal of Surgery. 2018; 53:320-25. doi: 10.1016/j.ijssu.2018.04.014
9. Lutkovskiyi RA. Reaktsiia tkanyn na polipropilenvi sitchasti implantaty. Visnyk morfolohii. 2017; 2(23):295-299.
10. Baranyk SI, Pannikova TM, Zadorozhnyi VV. Reabilitatsiine vidnovlennia krovopostachannia yaiechka pislia khirurhichnoho likuvannya pakhvynnykh hryzh. Pivdenoukrainskyyi medychnyyi naukovyyi zhurnal. 2015; 10:5-7.

UDC 616-007.43-036.87-089.844:612.6-055.1

A NEW TENSION METHOD OF SURGICAL TREATMENT OF OBLIQUE INGUINAL HERNIA

M.H. Honchar¹, O.V. Pyptiuk¹, I.V. Shkvarkovskiyi²,
O.P. Moskaliuk², B.P. Pylypiuk¹

¹Ivano-Frankivsk National Medical University,
Department of Surgical Diseases,
Ivano-Frankivsk, Ukraine

²Bukovinian State Medical University, Department of
Surgery №2, Chernivtsi, Ukraine
ORCID ID: 0000-0001-6338-8020,
e-mail: m.doktor1941@gmail.com
ORCID ID: 0000-0003-0147-645X,
e-mail: opyptyuk@ifnmu.edu.ua
ORCID ID: 0000-0002-9016-3895,
e-mail: surgery_lsmd@bsmu.edu.ua
ORCID ID: 0000-0001-5096-501X,
e-mail: moskalyuk_o@bsmu.edu.ua
ORCID ID: 0009-0002-0944-8293,
e-mail: pyliupiuk_Bo@ifnmu.edu.ua

Resume. The aim of the study is to develop a new stretching method of the treatment an oblique inguinal hernia in order to reduce its recurrence and preserve male reproductive function.

A series of morphometric studies were conducted on a total of 12 male cadavers, with the age range of 22 to 65 years, on the day after death. In a hospital setting, 34 patients were divided into two groups for operation: 17 patients were treated by the Lichtenstein method (control group), and the same number were treated by the new method offered (main group).

The essential features of the offered method of surgical treatment of oblique inguinal hernias include the elimination of the deep inguinal ring, whose functional state and dimensions are directly related to hernia formation; move the spermatic cord under the transverse fascia and transverse abdominal muscle, create a new inguinal ring that is located below the peritoneum of the abdominal cavity, preventing the formation of a hernia sac and hernia; a new inguinal ring that combines the function of both the superficial and deep rings, formed by strong tendon ligaments, the horizontal part of the pubic bone and the musculoaponeurotic flap (the abdominal internal oblique muscle and aponeurosis of the abdominal external oblique muscle) sutured with a Kimbarovsky suture to inguinal ligament.

The long-term results were studied by examining the duration of pain syndrome, restoration of blood supply to the testicle, the period of rehabilitation of work capacity and quality of life in the postoperative period. The mathematical calculations of the standard error were determined using Microsoft® Office Excel spreadsheets (build 11.5612.5703) and Statistica v. 6.0 (StatSoft, 2001, USA).

The postoperative bed-day in the main group was almost 2 times shorter compared to the control group. Rehabilitation of patients to restoration of working capacity in the main group was 22.2±1.24 days against 26.2±1.38 days in the control group. Recurrence of hernia in the latter group was recorded in 5.5% of patients in the control group, but no recurrences were observed in the main group.

Testicular volume on the affected side before surgery was significantly lower in patients of both groups. The results of the study of testicular volume and Dopplergrams indicate testicular ischemia in patients of the control group in the postoperative period, which can be explained by the involvement of the spermatic cord vessels in the postoperative scar and impaired blood flow.

The six-month postoperative follow-up period is characterized by an increase in the physical component of health in the control group, but only after 1 year this indicator becomes significantly higher. At the same time, the emotional component of health improves, reaching 66.1 ± 2.08 points just one month after surgery.

During the same period after surgery, the physical component of health did not undergo significant changes, while the patient's mental state improved significantly compared to the preoperative period.

Six months after the surgery, patients in the main group showed a positive increase in the physical health component indicators, and after 12 months, these indicators were higher than the preoperative levels.

Compared to the Lichtenstein method of surgery, the offered technique has significant advantages both in terms of the absence of disease recurrence and in preserving male reproductive function.

Keywords: hernia recurrence, reproductive function, closure of the deep ring, translocation of the spermatic cord under the transverse fascia, application of the Kimbarovsky suture.

Стаття надійшла в редакцію 18.02.2025 р.

Стаття прийнята до друку 20.03.2025 р.