

DOI: 10.21802/artm.2024.3.31.51

УДК 618.177-06:618.14-08+616.98:578.831.1]-06

ДОСЛІДЖЕННЯ ЗАЛОЗИСТОГО КОМПОНЕНТУ СЛИЗОВОЇ ОБОЛОНКИ МАТКИ У ЖІНОК З НЕПЛІДДЯМ ТА ПЕРЕНЕСЕНИМ ПОСТКОВІДНИМ СИНДРОМОМ

І.С. Головчак¹, О.Г. Бойчук¹, В.М. Мацькевич², І.М. Купчак¹¹Івано-Франківський національний медичний університет, кафедра акушерства та гінекології післядипломної освіти, м. Івано-Франківськ, Україна²Івано-Франківський національний медичний університет, кафедра радіології та радіаційної медицини, м. Івано-Франківськ, Україна

ORCID ID:0000-0002-8076-0506, e-mail:holovchak18@gmail.com

ORCID ID:0000-0003-4439-3099, e-mail:l.bojchuk@gmail.com

ORCID ID: 0000-0002-4833-7134, e-mail: irkupchak@ifnmu.edu.ua

ORCID ID: 0000-0003-2663-9702, e-mail: vmatskevych@ifnmu.edu.ua

Резюме. Мета. Підвищити ефективність дослідження структурного компонента залоз ендометрію у пацієнок з непліддям та перенесеним постковідним синдромом.

Матеріали та методи. У період з 2022 і до кінця першого півріччя 2024 року у Державному закладі «Прикарпатський Центр репродукції людини» МОЗ України проведено дослідження, у яке ввійшло 80 жінок дослідної групи і 40 жінок контрольної групи. Критерієм відбору до дослідної групи була наявність перенесеного постковідного синдрому. Критерієм відбору до контрольної групи була відсутність підтвердженого вірусу SARS-CoV-2 в анамнезі. Для обох груп об'єднуючими були такі характеристики: діагностоване непліддя, вік – 25-42 роки, надана письмова інформована згода пацієнткою на участь у дослідженні. Виконано загальноклінічні, лабораторні обстеження та трансвагінальне сонографічне дослідження органів малого тазу у середній стадії проліферації та середній стадії секреції. Після забору біоптатів ендометрію проведено гістологічну діагностику із проведенням морфометрії залозистого компонента слизової оболонки тіла матки. Виконано гістохімічну PAS-реакцію для ідентифікації глікопротеїнів секрету залоз та імуногістохімічне типування залозистого епітелію для визначення рецептивності залоз до естрогену і прогестерону.

Результати. У результаті проведення PAS-реакції відзначено вищу секрецію у залозах, ніж у стромі ендометрію в період імплантаційного вікна в обидвох когортах. Зниження секреції встановлено у 16 (40%) пацієнок контрольної групи та 49 (61,3%) жінок дослідної групи в середній секреторній фазі, що було статистично достовірно ($p=0,028$). Виявлено зниження рівня експресії прогестерон-рецептора в середній секреторній фазі значно вираженіше у дослідній групі, ніж у контрольній ($p=0,044$).

Висновки. У середній секреторній фазі виявлено зниження секреції глікогену залозами ендометрію та зниження рівня експресії прогестерон-рецептора в біоптатах ендометрію шляхом рутинної гістологічної, гістохімічної технік та імуногістохімічного дослідження у жінок із безпліддям та анамнезом перенесеного постковідного синдрому.

Ключові слова: непліддя, допоміжні репродуктивні технології, COVID-2019, ендометрій, гістероскопія, морфологічне дослідження.

Вступ. Постковідний синдром, при якому спостерігається перебіг основних симптомів коронавірусної хвороби-2019 (COVID-19) тривалістю понад 12 тижнів [1], може становити не меншу небезпеку у довгостроковій перспективі, маючи часто більш стерті та менш гострі ознаки, ніж типовий COVID-19, але тим не менш, створює перманентний прозапальний фон імунної системи [2-3]. У жінок на сьогодні відомим є негативний вплив коронавірусу 2 гострого респіраторного синдрому (SARS-CoV-2), як на перебіг вагітності, так і на плід, що може мати навіть фатальні наслідки [4-6]. Окрім нових викликів, пов'язаних з COVID-19 та постковідним синдромом, патогенетичний вплив яких на репродуктивну функцію жінок ще остаточно не з'ясований, новітнім відкриттям у 2021 р. стало дослідження Yamaguchi et al., де за допомогою різних технік оптичної мікроскопії відтворили трьохвимірне зображення слизової оболонки матки і виявили, що залози ендометрію мають гілкоподібні розгалуження базальної частини залоз, а не крипоподібну будову [7]. Після цього відкриття

наступним запитанням постала точна локація клітин-попередників в слизовій оболонці матки, які мають здатність до відновлення в границях розгалуження базальних залоз. [8]. Для ендометріального циклу залоз характерними є мітози у фазі проліферації, які запускає естроген, з наступним виникненням базальних вакуолей після початку овуляції і подальшим зникнення мітозів у залозистих клітинах під впливом прогестерону та розвитком звивистості залоз і максимального продукування Periodic Acid Schiff (PAS)-позитивного секрету та набрякості стромального компонента під час вікна імплантації [9]. Таким чином, при вивченні порушень репродуктивної функції у жінки з анамнезом постковідного синдрому має значення комплекс діагностичних заходів, які б включали ультразвукову методику [10], лабораторну діагностику та морфологічну верифікацію з імуногістологічним дослідженням біоптатів слизової оболонки матки.

Обґрунтування дослідження. Рутинна гістологічна техніка для дослідження ендометрію із використанням забарвлення гематоксилін-еозинном

забезпечує датування ендометрію, ідентифікацію запальних неспецифічних та специфічних, гіперпластичних та атипичних ознак. Гістохімічна методика з використанням періодичної кислоти Шиффа є реакцією для виявлення секретії глікопротеїнів залозами. Імуногістохімічне дослідження дозволяє встановити рецептивність слизової оболонки матки до гормонів у певну фазу менструального циклу, що в сукупності відіграє ключову роль в аналізі морфоструктурного субстрату непліддя та функціональних змін ендокринної взаємодії гормонів з тканинами.

Мета дослідження: підвищити ефективність дослідження структурного компоненту залоз ендометрію у пацієток з непліддям та перенесеним постковідним синдромом.

Матеріали та методи. У період з 2022 і до кінця першого півріччя 2024 року у Державному закладі «Прикарпатський Центр репродукції людини» МОЗ України проведено дослідження, в яке ввійшло 120 жінок, з яких дослідну групу складало 80 жінок, а контрольну – 40 жінок. Критерієм відбору до дослідної групи була наявність підтвердженого документально постковідного синдрому (симптоми, які супроводжували COVID-19, частина з яких тривала довше 12 тижнів). Критерієм відбору до контрольної групи була відсутність підтвердженого вірусу SARS-CoV-2 в анамнезі. Для обох груп об'єднуючими були такі характеристики: діагностоване непліддя (відсутність настання вагітності більше 12 місяців регулярного незахищеного статевого життя згідно з Настановою 00567 «Безпліддя» від 2017 р., Міністерства охорони здоров'я України [11]), вік – 25-42 роки, надана письмова інформована згода пацієнткою на участь в дослідженні. До критеріїв виключення з дослідження для пацієток обох груп були: виявлення вірусу імунодефіциту людини, вірусного гепатиту, інших інфекцій, що передаються статевим шляхом, туберкульозу сечостатевої системи, злоякісних захворювань, психічних розладів, що унеможливають комунікацію та дієздатність особи. Суть методу дослідження залоз полягала у наступних проведених етапах. Виконано було загальноклінічні, лабораторні обстеження та трансвагінальне сонографічне дослідження органів малого тазу у середній стадії проліферації та середній стадії секретії згідно з календарним розрахунком дня менструального циклу. Надалі проведено візуальне керування діагностичну офісну гістероскопію із забором біологічного матеріалу з найбільш видозмінених ділянок (забір біоптатів у середній стадії проліферації та середній стадії секретії виконувався у різні менструальні цикли). Із заготовлених, доставлених в патогістологічну лабораторію фрагментів тканини було виготовлено препарати та проведено датування ендометрію. Потім у препараті для гістологічного дослідження залоз проведено морфометрію залозистого компоненту слизової оболонки тіла матки при рутинному зафарбуванні гематоксилін-еозином, оптичне визначення кількості залоз та вимірювання діаметру просвіту досліджуваних залоз із урахуванням можливої похибки вимірювання, розрахунок залозисто-стромального співвідношення, визначення функціональної активності залоз. Виконано гістохімічну PAS-реакцію для ідентифікації глікопротеїнів секрету залоз. Оцінку

гістохімічної реакції для виявлення глікогену в просвіті залоз та у стромі проводили за ступенями інтенсивності забарвлення: негативна реакція – 0, дуже дрібні гранули – «+», грубі гранули – «++», дрібні скупчення гранул – «+++», об'ємні скупчення гранул – «++++» [12]. Надалі було виконано імуногістохімічне типування залозистого епітелію для експресії рецептивності залоз до естрогену і прогестерону, за допомогою яких типували епітеліальні клітини, що вистилають залози ендометрію. Окремі шматочки біоптатів були відібрані та занурені у свіжоприготовлений 4% розчин глютарового альдегіду на 72 години з подальшим виготовленням епоксидних блоків, напівтонких та ультратонких зрізів та наступним плануванням етапу вивчення залозистого компоненту на електронно-мікроскопічному рівні.

Методологію із запропонованим способом дослідження залозистого компоненту ендометрію у біоптатах жінок з діагностованим непліддям подано до Українського національного офісу інтелектуальної власності та інновацій для отримання патенту на корисну модель. Наукове дослідження проведене відповідно до положення Гельсінської Декларації Всесвітньої медичної асоціації «Етичні принципи медичних досліджень за участю людини у якості об'єкта дослідження». Таке дослідження є фрагментом комплексної науково-дослідної роботи кафедри акушерства та гінекології ім. І.Д. Ланового «Розробка діагностичної тактики та патогенетичне обґрунтування ефективних методів збереження та відновлення репродуктивного потенціалу та покращення параметрів якості життя жінки при акушерській та гінекологічній патології» (№ державної реєстрації 0121U109269), яке затверджене Комісією з питань біоетики Івано-Франківського національного медичного університету (Протокол № 131/22 від 24.11.2022 року). Результати дослідження були оброблені з дотриманням анонімності даних обстежених жінок. Для проведення статистичної обробки інформації було використано програми Excel ліцензійного пакета Microsoft 365 та програмне забезпечення GraphPad Prism. Абсолютні значення показників у групах пацієток подані додатково у відсотковому відношенні частки виявленого показника від загальної кількості. Статистично достовірною вважалась різниця при $p < 0,05$, вирахована за допомогою t-критерію Стьюдента. р-значення вірогідності для чотирипольних таблиць з вираженням даних у двійковій системі розраховано за допомогою критерію хі-квадрату з поправкою Йетса.

Результати дослідження та обговорення результатів. Не було виявлено статистично достовірної різниці між групами при оцінці кількості глікогену середньої проліферативної фази у залозах ($p=0,315$) чи стромі ($p=0,486$). І в контрольній, і в дослідній групі кількість глікогену у цій фазі виявлялась рівнем дуже дрібних гранул та грубих гранул, без формування їх у скупчення (рис. 1). Проаналізувавши секреторну активність слизової оболонки матки шляхом проведення PAS-реакції почергово в середній проліферативній фазі та середній секреторній фазі, було відзначено вищу секретію у залозах, ніж у стромі ендометрію в період імплантаційного вікна в обидвох вибірках (рис.2).

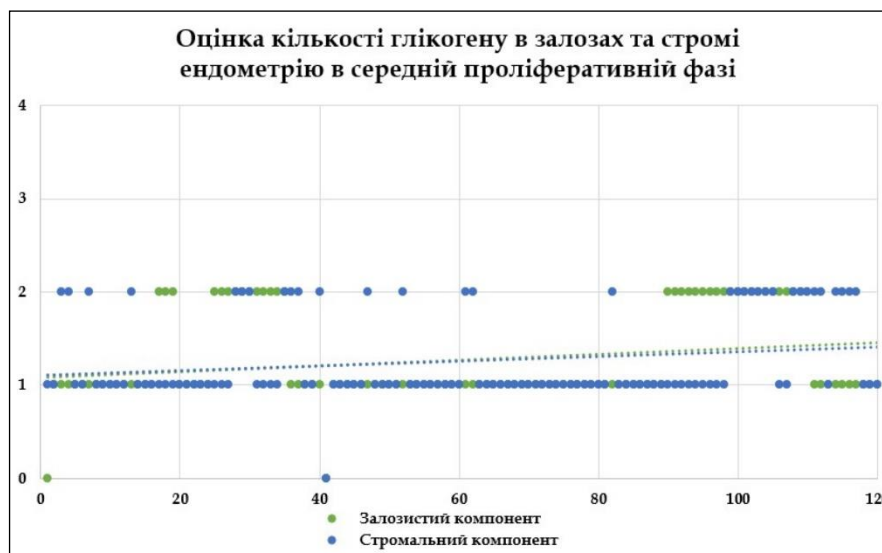


Рис. 1. Точкова діаграма аналізу, що відображає рівень глікогену залоз для кожної пацієнтки залежно від виявлення його у структурних компонентах шляхом гістохімічної PAS-реакції.

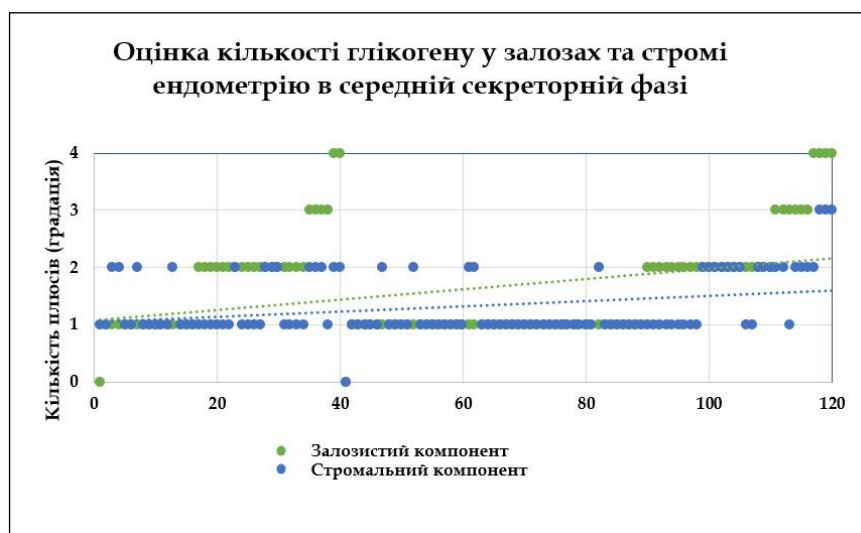

Рис. 2. Точкова діаграма аналізу, що відображає рівень глікогену залоз для кожної пацієнтки залежно від виявлення його у структурних компонентах шляхом гістохімічної PAS-реакції.

Як позначено лінією тренду на рис. 2, вираженість секретії глікогену переважала у залозистому компоненті над стромальним у пацієнток обох когорт. Слід зазначити, що зниження секретії було встановлене у 16 (40%) пацієнток контрольної групи та 49 (61,3%) пацієнток дослідної групи в середній секреторній фазі, що було статистично достовірно ($p=0,028$).

На рис. 3. А представлено фрагменти ендометрію поліпвидної форми із відносно нерівномірним розташуванням залоз дрібного та середнього калібру округлої форми. Залозисто-стромальне співвідношення – 1:3. Залози вистелені. Однорядний призматичний епітелій із базально розташованими ядрами вистилає залози, окремі залози вистелені багаторядним епітелієм. Ядра округлої форми із помірно вираженою мітотичною активністю та гіперхроматозом.

Атипових мітозів не спостерігається. Субнуклеарна вакуолізація відсутня. Ядерноцитоплазматичне співвідношення становить – 1:2, що є в межах норми. Апікальний край клітин рівний, без ознак секреторної активності. Просвіти залоз порожні. Строма нерівномірної щільності, клітинна, набрякла, з лімфоплазмодитарною інфільтрацією.

На рис. 3. Б фрагменти ендометрію із рівномірним розташуванням залоз, які мають звивисту форму та є середнього та крупного калібру. Просвіти залоз переважно зірчастий, із секреторним вмістом. Залозисто-стромальне співвідношення – 1: 1. Залози вистелені однорядним призматичним епітелієм, що містить базально розташовані ядра. Ядра округлі, дещо гіперхроматозні, мітотична активність – помірна.

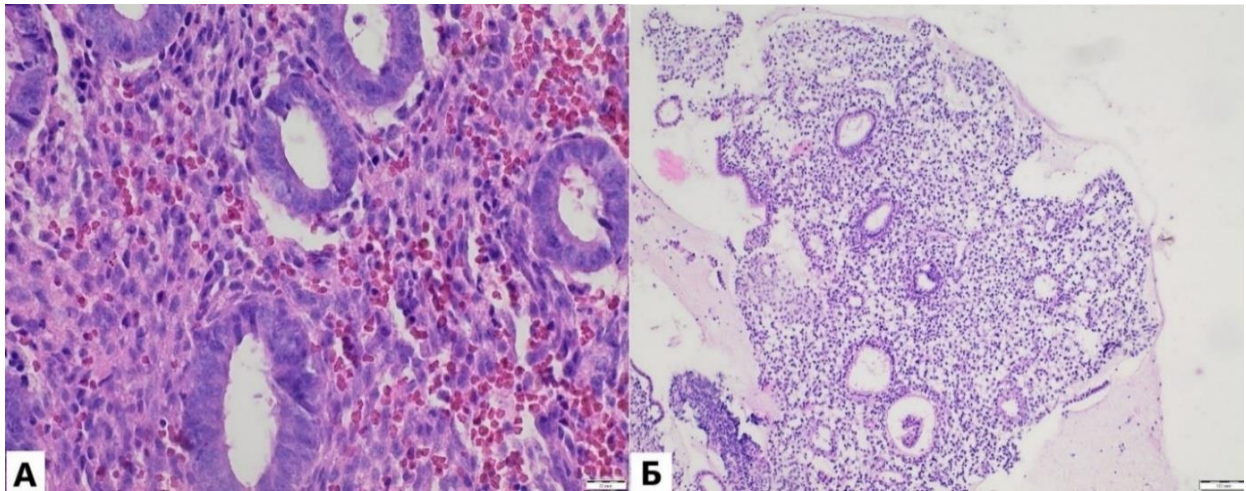


Рис. 3. А. Зразок ендометрію середньої стадії проліферації пацієнтки дослідної групи. Забарвлення: гематоксилін-еозин, збільшення: 400. Б. Зразок ендометрію середньої стадії секреції пацієнтки дослідної групи. Забарвлення: гематоксилін-еозин, збільшення: 100.

Атипових мітозів не візуалізовано. Відсутність субнуклеарної вакуолізації. Ядерноцитоплазматичне співвідношення становить – 1:2 та знаходиться в межах допустимої норми. Верхній край клітин

нерівний із вираженою секреторною активністю. Однорідний секрет та еритроцити містяться у просвіті залоз. Набряклість стромы як ознака помірно вираженої децидуалізації.

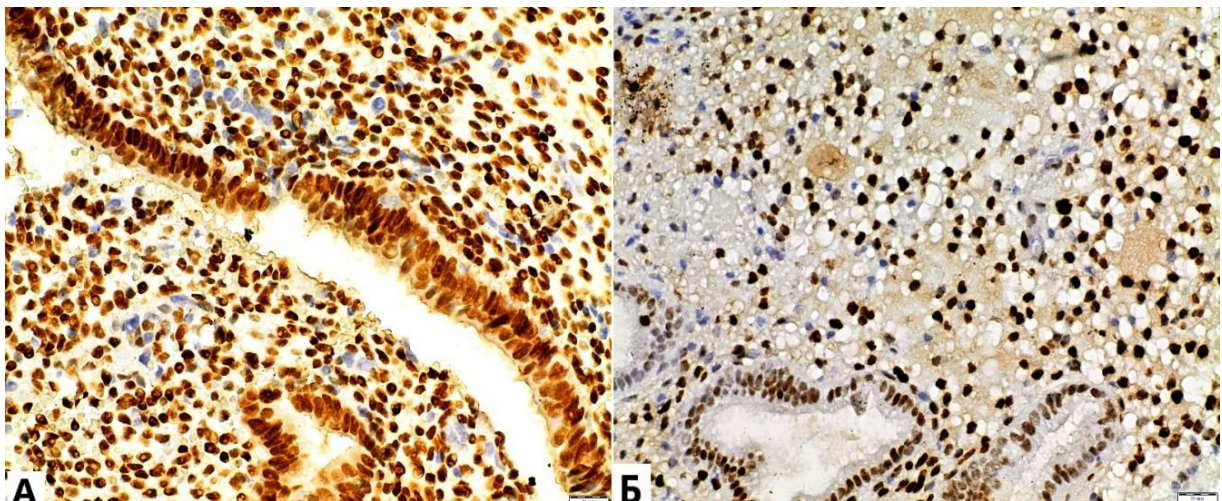


Рис. 4. А Імуногістохімічне зафарбування зразків ендометрію пацієнтки дослідної групи: А. Експресія естроген-рецептора альфа у середній проліферативній фазі (збільшення: 400). В. Експресія прогестерон-рецептора у середній секреторній фазі (збільшення: 400).

На рис. 4. А візуалізовано експресію естроген-рецептора в епітелії залоз, що є нерівномірною, нижче норми. Експресія естроген-рецептора в клітинах стромы дисоційована, більшою мірою помірна, нижче норми. Фрагменти ендометрію в середній стадії фази проліферації з гіпоекспресією естроген-рецептора в епітелії залоз та стромы. Рис. 4. Б демонструє експресію прогестерон-рецептора в епітелії залоз, що є нерівномірною, нижче норми – гіпоекспресія. У клітинах стромы експресія прогестерон-рецептора рівномірно висока, в межах норми.

Секреція глікогену та естроген-прогестеронова регуляція є важливими ланками в сигнальній мережі імплантації у ембріо-матковому, епітеліально-стромальному та стромально-імунному співвідношенні, які виникають у періімплантаційний період і є відповідальними за успішну децидуалізацію [13-14].

Виявлене у поточному дослідженні зниження рівня експресії прогестерон-рецептора в середній секреторній фазі значно вираженіше у дослідній групі ($p=0,044$), ніж у контрольній, може свідчити про негативний наслідок системної запальної реакції, спричиненої постковідним синдромом, на гормональний фон жінки, який має безпосередній вплив на рецептивність ендометрію до прогестерону в лютеїновій фазі менструального циклу. Такі ж дані спостерігаються у системному огляді D. Szukiewicz et al. (2022), де автори пропонують гіпотезу про тривалий прокоагуляційний стан та мультисистемну запальну відповідь з гіперактивністю тучних клітин, що може пояснювати порушення регуляційного взаємозв'язку між останніми та прогестероном і естрогеном [15]. Подальші дослідження необхідні для розширення усіх аспектів прозапальної гіпотези порушення рецептивності

ендометрію, які мають включати імуногістологічні, молекулярні, електронно-мікроскопічні дослідження біологічних зразків [16-18]. Отже, важливим є розуміння впливу постковідного синдрому на менструальний цикл [19-20], рівень гормонів, зміни імунної реактивності і толерантності [21-22], зміну розвитку тканинного компоненту залоз, строми та судин функціонального шару слизової оболонки матки.

Висновки. У середній секреторній фазі виявлено зниження секреції глікогену залозами ендометрію та зниження рівня експресії прогестерон-рецептора в біоптатах ендометрію шляхом рутинної гістологічної, гістохімічної технік та імуногістохімічного дослідження у жінок з безпліддям та анамнезом перенесеного постковідного синдрому.

Перспективи подальших досліджень. Проведення дослідження стромального та судинного компонентів біоптатів ендометрію у жінок з постковідним синдромом в анамнезі.

Конфлікт інтересів. Автори заявляють про відсутність конфлікту інтересів.

Подяка. Колектив авторів висловлює подяку відділенню патологічної анатомії КНП «Обласна клінічна лікарня Івано-Франківської обласної ради» та ТОВ «Гістологія» за надання допомоги в інтерпретації та фотофіксації морфологічних зображень.

References.

1. Antoniou KM, Vasarmidi E, Russell AM, Andrejak C, Crestani B, Delcroix M, et al. European Respiratory Society statement on long COVID follow-up. *European Respiratory Journal*. European Respiratory Society (ERS); 2022;60:2102174. <http://dx.doi.org/10.1183/13993003.02174-2021>
2. Gychka SG, Horoshchak AY, Nikolaienko SI, Dibrova VA, Dibrova YV, Kuzyk PV, et al. Influenza A (H1N1) and COVID-19: features of adrenal lesions. *Clinical Endocrinology and Endocrine Surgery*. 2020;0:79–85. Available from: <http://dx.doi.org/10.30978/CEES-2020-2-79>
3. Golovchak IS, Boychuk OH, Matskevych VM, Kupchak IM, Polishchuk IP. Methodology of endometrial tissue sampling in women with infertility and a history of post-COVID syndrome. *Art of Medicine*. Ivano-Frankivsk National Medical University; 2024;30(2):25–30. Available from: <http://dx.doi.org/10.21802/artm.2024.2.30.25>
4. Kindrativ EO, Sikoryn YY, Vasylyk VM, Lenchuk TL, Matskevych VM. Pathological changes of the placenta at diagnosed COVID-2019 during pregnancy: sonographic and morphological correlation. *Art of Medicine*. 2023;28(4):41–7. Available from: <http://dx.doi.org/10.21802/artm.2023.4.28.41>
5. Ilynska KhM, Tsaruk OYa, Golovchak IS, Boychuk OG, Lenchuk TL, et al. Sonografichni oznaky zmin lehen ta nyrok pry novii koronavirusnii khvorobi-2019 u vahitnykh z fetoplatsentarnoiu nedostatnistiu [Sonographic signs of changes in the lungs and kidneys with the new Coronavirus disease-2019 in pregnant women with placental insufficiency] *Precarpathian bulletin of the Shevchenko scientific society Pulse*. 2023;19(67):19–27. Available from: [http://dx.doi.org/10.21802/2304-7437-2023-19\(67\)-16-22](http://dx.doi.org/10.21802/2304-7437-2023-19(67)-16-22)
6. Kindrativ EO, Sikoryn YY, Vasylyk VM, Matskevych VM., Lenchuk TL. Morfolohichni zminy lehen novonarodzhenooho pry hostromu poshkodzhenni lehen, sprychynenomu dysfunktsiiei platsenty u vahitnoii z vazhkym perebihom COVID-19 [Morphological changes in the lungs of a newborn with acute lung injury, caused by placental dysfunction in a pregnant woman with severe COVID-19.] *Precarpathian bulletin of the Shevchenko scientific society Pulse*. 2023;20(70):49–61. Available from: [http://dx.doi.org/10.21802/2304-7437-2023-20\(70\)-49-61](http://dx.doi.org/10.21802/2304-7437-2023-20(70)-49-61)
7. Yamaguchi M, Yoshihara K, Suda K, Nakaoka H, Yachida N, Ueda H, et al. Three-dimensional understanding of the morphological complexity of the human uterine endometrium. *iScience*. 2021;24:102258. Available from: <http://dx.doi.org/10.1016/j.isci.2021.102258>
8. Tempest N, Hill CJ, Maclean A, Marston K, Powell SG, Al-Lamee H, et al. Novel microarchitecture of human endometrial glands: implications in endometrial regeneration and pathologies. *Human Reproduction Update*. 2021;28:153–71. Available from: <http://dx.doi.org/10.1093/humupd/dmab039>
9. Nikolakopoulou K, Turco MY. Investigation of infertility using endometrial organoids. *Reproduction*. 2021;161:R113–27. Available from: <http://dx.doi.org/10.1530/REP-20-0428>
10. Golovchak IS, Boychuk OG, Kupchak IM, Matskevych VM, Polishchuk IP. Diagnostychna spromozhnist ultrazvukovoho ta morfolohichnoho vyvchennia stanu endometrii u patsientok iz neplididiam ta obtiazhenym anamnezom COVID-19 [Diagnostic capacity of ultrasound and morphological study of the endometrium condition in patients with infertility and a compromised COVID-19 anamnesis]. *Actual problems of Pediatrics, Obstetrics and Gynecology*. 2024;1:10–5. Available from: <http://dx.doi.org/10.11603/24116-4944.2024.1.14738>
11. Ministry of Health of Ukraine. New clinical protocols [Internet]. 2016. Order № 1422. 2016 Dec 29. Available from: https://guidelines.moz.gov.ua/?fbclid=IwAR3Lz_a3yd8Y0r9a-HVVb7M33U1emjSh_VJ9gFcpl7BUCgAinIuSSEPTie0
12. Gupta A, Mathur SK, Gupta A. Co-Orelation of Histological Dating and Glycogen Content by Histochemical Stain during Various Phases of Menstrual Cycle in Primary Infertility. *Open Journal of Pathology*. 2013;3:65–8. Available from: <http://dx.doi.org/10.4236/ojpathology.2013.32012>
13. Ng SW, Norwitz GA, Pavlicev M, Tilburgs T, Simón C, Norwitz ER. Endometrial Decidualization: The Primary Driver of Pregnancy Health. *International Journal of Molecular Sciences*. 2020;21:4092. Available from: <http://dx.doi.org/10.3390/ijms21114092>
14. van Bentem K, Bos M, van der Keur C, Brand-Schaaf SH, Haasnoot GW, Roelen DL, et al. The development of preeclampsia in oocyte donation pregnancies is related to the number of fetal-maternal HLA class II mismatches. *Journal of Reproductive Immunology*. 2020;137:103074. Available from: <http://dx.doi.org/10.1016/j.jri.2019.103074>

15. Szukiewicz D, Wojdasiewicz P, Watroba M, Szewczyk G. Mast Cell Activation Syndrome in COVID-19 and Female Reproductive Function: Theoretical Background vs. Accumulating Clinical Evidence. *Journal of Immunology Research*. 2022;2022:ID 9534163. Available from: <http://dx.doi.org/10.1155/2022/9534163>
16. Afrin LB, Weinstock LB, Molderings GJ. Covid-19 hyperinflammation and post-Covid-19 illness may be rooted in mast cell activation syndrome. *International Journal of Infectious Diseases*. 2020;100:327–32. Available from: <http://dx.doi.org/10.1016/j.ijid.2020.09.016>
17. Lovkina OL, Dubas LG, Tarasiuk SA, Prolygina OV. The potential effect of the COVID-19 pandemic on women's reproductive health. *Reports of Vinnytsia National Medical University*. 2023;27:174–7. Available from: [http://dx.doi.org/10.31393/reports-vnmedical-2023-27\(1\)-30](http://dx.doi.org/10.31393/reports-vnmedical-2023-27(1)-30)
18. Sakurada Y, Matsuda Y, Motohashi K, Hasegawa T, Otsuka Y, Nakano Y, et al. Clinical characteristics of female long COVID patients with menstrual symptoms: a retrospective study from a Japanese outpatient clinic. *Journal of Psychosomatic Obstetrics & Gynecology*. 2024;45. Available from: <http://dx.doi.org/10.1080/0167482X.2024.2305899>
19. Błażejowski G, Witkoś J. The Impact of COVID-19 on Menstrual Cycle in Women. *Journal of Clinical Medicine*. 2023;12:4991. Available from: <http://dx.doi.org/10.3390/jcm12154991>
20. Bechmann N, Maccio U, Kotb R, Dweik RA, Cherfane M, Moch H, et al. COVID-19 Infections in Gonads: Consequences on Fertility? *Hormone and Metabolic Research*. 2022;54:549–55. Available from: <http://dx.doi.org/10.1055/a-1891-6621>
21. McArdel SL, Terhorst C, Sharpe AH. Roles of CD48 in regulating immunity and tolerance. *Clinical Immunology*. 2016;164:10–20. Available from: <http://dx.doi.org/10.1016/j.clim.2016.01.008>
22. Puig-Domingo M, Marazuela M, Giustina A. COVID-19 and endocrine diseases. A statement from the European Society of Endocrinology. *Endocrine*. 2020;68:2–5. Available from: <http://dx.doi.org/10.1007/s12020-020-02294-5>

UDC 618.177-06:618.14-08+616.98:578.831.1]-06

STUDY OF THE ENDOMETRIAL GLANDULAR COMPONENT IN WOMEN WITH FERTILITY AND POST-COVID SYNDROME IN ANAMNESIS

I.S. Golovchak¹, O. H. Boychuk¹, V.M. Matskevych², I.M. Kupchak¹

¹*Ivano-Frankivsk National Medical University, Department of Obstetrics and Gynecology of Postgraduate Education, Ivano-Frankivsk, Ukraine*

²*Ivano-Frankivsk National Medical University, Department of Radiology and Radiation Medicine, Ivano-Frankivsk, Ukraine*
ORCID ID: <https://orcid.org/0000-0002-8076-0506>,
e-mail: holovchak18@gmail.com

ORCID ID: <https://orcid.org/0000-0003-4439-3099>,
e-mail: l.bojchuk@gmail.com
ORCID ID: <https://orcid.org/0000-0002-4833-7134>,
e-mail: irkupchak@ifnmu.edu.ua
ORCID ID: <https://orcid.org/0000-0003-2663-9702>,
e-mail: vmatskevych@ifnmu.edu.ua

Abstract. The aim. To increase the effectiveness of the endometrial endometrial glandular component study in women with infertility and post-COVID syndrome.

Materials and methods. A study was conducted at the State institution "Carpathian Human Reproduction Centre" of the Ministry of Health of Ukraine in the period from 2022 to the end of the first half-year of 2024. There were included 80 women in the experimental group and 40 women in the control group. The selection criterion for the study group was the presence of documented post-COVID syndrome (COVID-19 symptoms lasted longer than 12 weeks). The selection criterion for the control group was the absence of confirmed SARS-CoV-2 virus in the anamnesis. The following characteristics were common for both groups: diagnosed infertility, age – 25-42 years, written informed consent of the patient to participate in the study. The criteria for exclusion from the study for patients of both groups were: detection of human immunodeficiency virus, viral hepatitis, other sexually transmitted infections, tuberculosis of the genitourinary system, malignant diseases, mental disorders that make communication with person impossible or the awareness of written consent is questioned. General clinical and laboratory examinations and transvaginal sonographic examination of the pelvic organs were performed in the middle stage of proliferation and the middle stage of secretion according to the calendar calculation the menstrual cycle. A visually guided diagnostic office hysteroscopy was performed with the collection of biological material from the most changed areas (biopsies were collected in the middle stage of proliferation and the middle stage of secretion in different menstrual cycles). A routine staining of samples with hematoxylin-eosin, morphometry of the endometrial glandular component, optical determination of the number of glands and measurement of the diameter of the lumen of the studied glands, considering the possible measurement error, glandular-stromal ratio, functional activity of the glands, were performed. A histochemical PAS-reaction to identify the glycoproteins of gland secretions and immunohistochemical staining of the glandular epithelium to express the receptivity of the glands to estrogen and progesterone were carried out.

The results. After conducting the PAS-reaction, a higher secretion was noted in the glands than in the stroma of the endometrium during the period of the implantation window in both cohorts. No statistically significant difference between the groups in the amount of glycogen of the middle proliferative phase in the glands ($p=0.315$) or stroma ($p=0.486$). Glycogen in this phase was visualized of very small granules and coarse granules, without their formation in clusters. A decrease in secretion was established in 16 (40%) patients of the control group and 49 (61.3%) women of the experimental group in the middle secretory phase, which was statistically significant ($p=0.028$). A decrease in the expression level of the progesterone receptor in the middle secretory phase was found

to be significantly more pronounced in the experimental group than in the control group ($p=0.044$).

Conclusions. In the middle secretory phase, a decrease in the secretion of glycogen by the endometrial glands and a decrease in the level of expression of the progesterone receptor in endometrial biopsies were detected by the routine histological, histochemical techniques and

immunohistochemical study in women with infertility and a history of post-COVID syndrome.

Keywords: infertility, assisted reproductive technologies, COVID-19, endometrium, hysteroscopy, morphology diagnostics.

Стаття надійшла в редакцію 21.08.2024 р.

Стаття прийнята до друку 23.09.2024 р.