

DOI: 10.21802/artm.2024.3.31.58  
УДК 617.7+616-07+616-001+616.831

## ОСОБЛИВОСТІ ФУНКЦІОНАЛЬНОЇ ДІАГНОСТИКИ ПОШКОДЖЕНЬ ЗОРОВОГО НЕРВА ПРИ ТРАВМІ ГОЛОВИ

А.Ф. Дзюбак, Н.М. Мойсеєнко

*Івано-Франківський національний медичний університет, кафедра офтальмології,*

*м. Івано-Франківськ, Україна*

*ORCID ID: 0000-0001-5488-1390 nmoiseenko@ifnmu.edu.ua*

*ORCID ID: 0000-0003-0722-187X adziubak@ifnmu.edu.ua*

**Резюме.** Травматичне ушкодження зорового нерва – рідкісне ускладнення травми голови. Труднощі ранньої діагностики пошкоджень зорового нерва при травмі голови спонукають до пошуку нових більш інформативних методів.

**Мета** проаналізувати функціональні прояви пошкоджень зорового нерва при травмі голови різної локалізації.

**Матеріали і методи.** Проаналізовано дані 366 історій хвороби пацієнтів з архіву (732 ока) з ТОН у період з 2014 по 2019 рік. Контрольна група становила 58 практично здорових осіб (116 очей). Група А – пацієнти із черепно-мозковою травмою (ЧМТ) становила 120 осіб, група В із краніофасціальним ушкодженням (КФУ) – 118 осіб і група С із поєднаними ушкодженнями – 128 травмованих осіб. Ступінь ушкодження зорового нерва оцінювали за даними візометрії, пупілометрії, периметрії.

**Результати.** Проведене дослідження показало, що у пацієнтів з ушкодженням зорового нерва на фоні ЧМТ гострота зору у 93% залишається досить високою і становить 0,5-1, однак чутливість в центральній частині поля зору при цьому знижується в 12 разів, а швидкість реакції зіниці зменшується на 55%, порівняно з контрольною групою.

При краніофасціальній травмі (група В) гострота зору знижувалась до  $0,76 \pm 0,13$  (на 0,24, тобто 24%, порівняно з контрольною групою,  $p < 0,05$ ). Визначався I ступінь (23%) і II ступінь (7%) зниження гостроти зору. Щодо чутливості в центральній частині поля зору, то вона була нижчою, порівняно з групою А, на 46,59%.

Поєднана травма голови і обличчя призводить у третини травмованих до зниження гостроти зору менше 0,1, що не зустрічається в інших варіантах первинного ушкодження.

**Висновки.** Аналіз функціональної симптоматики показав відмінності проявів пошкоджень зорового нерва залежно від локалізації травми голови. Використання статичної периметрії та пупілометрії має важливе значення для ранньої діагностики ТОН за умов високої гостроти зору, а також, коли інші симптоми виражені слабо або не піддаються обстеженню.

**Ключові слова:** зоровий нерв, травматичне ушкодження зорового нерва, непряма травматична оптична нейропатія, гострота зору, поле зору, зіничні реакції, краніофасціальна травма, ретроспективний аналіз.

**Вступ.** Травматичне ушкодження зорового нерва (травматична оптична невропатія, ТОН) – рідкісне ускладнення травми голови, спричинене комбінацією дії зовнішньої сили (зміщенням, розтягненням і деформацією зорового нерва) та реакцією навколишніх тканин під час удару [1].

За місцем отримання розрізняють побутову, спортивну, бойову травми. Розрізняють ТОН пряму, непряму, передню і задню [1, 2]. Виділяють пошкодження – первинні (дія безпосереднього травмуючого чинника) і вторинні (відповідь організму).

**Обґрунтування дослідження.** Найчастішою причиною прямої ТОН є черепно-мозкова травма (ЧМТ). Саме тому механізми впливу ЧМТ на зоровий нерв найкраще вивчені. Відомо, що удар у лобну, скроневу ділянку і середню третину обличчя спричиняє поширенню ударної хвилі на стінки орбіти. У подальшому травмуюча сила накопичується в каналі зорового нерва. Зміщення, кручення, стиснення, розтягнення оболонок нерва і судинного пучка спричиняють його пошкодження [2].

Щодо травм голови іншої локалізації, то найбільшу небезпеку мають випадки з переломами

кісток лицевого черепа [4], крововиливи в орбіту і пазухи носа [5] та ятрогенні випадки [6, 7]. Їх механізми менше вивчені, приділяється більше увага косметичним, а не функціональним наслідкам.

При діагностиці на перший план в ранній період виступають симптоми первинного пошкодження, а ознаки ТОН можуть залишатися непоміченими. Розуміння про зорові порушення для пацієнта приходять в більш пізній період, коли відновлення обмежується через незворотність отриманих ушкоджень.

Таким чином труднощі ранньої діагностики пошкоджень зорового нерва при травмі голови спонукають до пошуку нових більш інформативних методів.

**Мета дослідження.** Проаналізувати функціональні прояви пошкоджень зорового нерва при травмі голови різної локалізації.

**Матеріали і методи.** Проаналізовано дані 366 історій хвороби пацієнтів з архіву (732 ока) з діагностованою ТОН, які отримували стаціонарне лікування на базі щелепно-лицевого, нейрохірургічного та офтальмологічного відділень ОКЛ у період з 2014 по 2019 рік. Контрольна група становила 58 практично здорових осіб (116 очей).

Усіх пацієнтів було розділено на три групи залежно від локалізації первинного ушкодження: Група А – пацієнти із черепно-мозковою травмою (ЧМТ)

становила 120 осіб, група В із краніофасціальним ушкодженням (КФУ) – 118 осіб і група С із поєднаними пошкодженнями – 128 травмованих.

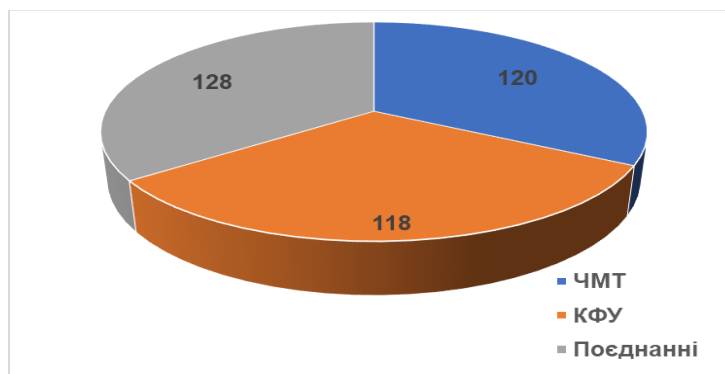


Рис.1 Розподіл хворих за асоційованими ушкодженнями.

Оцінювали гостроту зору з корекцією та чутливість центральної частини поля зору за допомогою статичної периметрії Humphrey в межах 30°.

Якісна оцінка зіничної діяльності здійснювалась на підставі виявлення відносного дефекту зіничної аферентної реакції на світло (RAPD). При цьому оцінювали пряму і співдружну реакцію звуження зіниці. Позитивною пробою вважали пробу, коли на стороні ураження зіниця залишалася широкою під дією прямого освітлення, а на протилежній – непрямого.

Для кількісної оцінки зіничної реакції визначали швидкість зіничного циклу за допомогою пупілометрії [8].

Статистичну обробку отриманих даних проводили за допомогою таблиць Excel.

**Результати досліджень.** Проведено аналіз 366 історій хвороби пацієнтів з архіву (732 ока) з діагностованою ТОН. Функціональні дослідження показали такі результати.

У травмованих групи А (рис. 2) на стороні ураження (IL) гострота зору становила  $0,92 \pm 0,06$ , тоді як в групі В –  $0,76 \pm 0,13$  (на 0,24, 24% менше, ніж у контрольній групі,  $p < 0,05$ ), а в групі С –  $0,42 \pm 0,21$  (на 0,58, 58% менше ніж у контрольній групі,  $p < 0,05$ ).

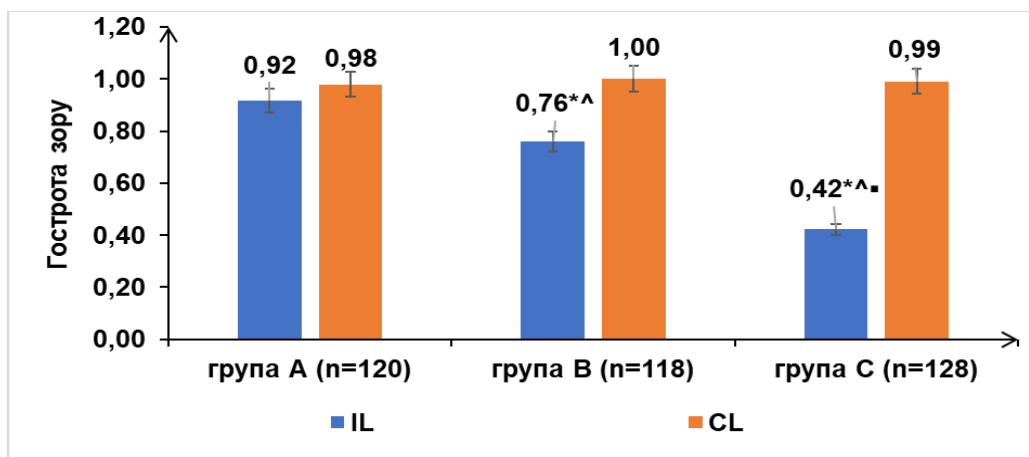


Рис. 2. Порівняння середнього значення корегованої гостроти зору.

**Примітки:** \* – достовірна різниця ( $p < 0,05$ ) з контрольною групою, ^ – достовірна різниця ( $p < 0,05$ ) частоти з групою А, ■ – достовірна різниця ( $p < 0,05$ ) між групами В і С; IL – сторона ураження, CL – сторона протилежна від ураження.

У зв'язку із високим рівнем коливання значення корегованої гостроти зору у всіх групах, для зручності аналізу використовували класифікацію за ступенем зниження зору [9]. Ступінь 0 відповідає гостроті зору 0,5-1,0, ступінь I – 0,3-0,5, ступінь II – 0,1-0,3, ступінь III – менше 0,1.

Встановлено, що в групі А (n=120) у 112 потерпілих (93,33%), гострота зору з корекцією на стороні ураження становила 0,5-1,0, у групі В (n=118) – у 83 осіб (70,42%), а у групі С (n=128) – лише у 10 осіб (7,81%),  $p < 0,05$ .

Гострота зору з корекцією менше 0,5 на стороні ураження у представників групи А не зустрічалась. Водночас у групі В (n=118) II ступінь зниження зору (0,1-0,3) визначався у 8 потерпілих (6,78%), а в групі С (n=128) – у 41 травмованого (32,03%),  $p < 0,05$ .

III ступінь згідно зі згаданою класифікацією зафіксовано у представників із поєднаними травмами (n=128), який спостерігався у 38 осіб, 29,69% (табл. 1).

Таблиця 1

**Порівняння ступеня зниження корегованої гостроти зору на стороні ураження при ТОН залежно від локалізації первинних ушкоджень**

Ступінь	Гострота зору з корекцією	Група А (n=120)		Група В (n=118)		Група С (n=128)	
		n	%	n	%	n	%
0	0,5-1,0	112	93,33	83	^70,42	10	^7,81
I	↓*0,3-0,5	8	6,67	27	^22,88	39	^30,47
II	↓*0,1-0,3	0	0	8	6,78	41	^32,03
III	↓* < 0,1	0	0	0	0	38	29,69

**Примітки:** \* – достовірна різниця ( $p < 0,05$ ) з контрольною групою; ^ – достовірна різниця ( $p < 0,05$ ) частоти з групою А, ■ – достовірна різниця ( $p < 0,05$ ) між групами В і С.

У групі А (n=120) встановлено зменшення середнього відхилення чутливості (MD) за даними периметрії на стороні ураження ( $-2,84 \pm 1,42$  dB), порівняно з контрольною групою (n=58) ( $0,2 \pm 0,1$  dB) на  $-2,64$  dB, у 12 разів, а на стороні протилежній від ураження – ( $-0,91 \pm 1,21$  dB) на  $-0,71$  dB, у 5 разів.

За даними периметрії в групі В (n=118) та С (n=128) на стороні ураження MD = ( $-5,48 \pm 1,46$  dB) і ( $-4,71 \pm 1,56$  dB), що на  $2,64$  dB,  $46,59\%$  і на  $1,87$  dB,  $39,7\%$  менше, ніж у групі А, відповідно,  $p < 0,05$ .

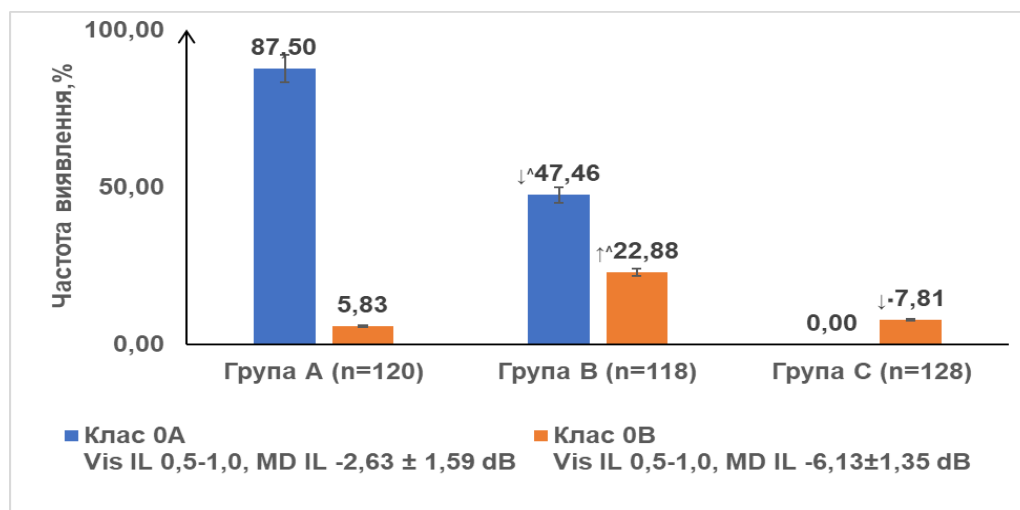
Вивчали співвідношення гостроти зору та чутливості в центральній частині поля зору. Виявлено, що частка ступенів зниження гостроти зору відповідає частці за даними статичної периметрії.

Однак, з-поміж представників ступеня зниження гостроти зору 0 з'явилося два підкласи:

- клас 0А з Vis IL 0,5-1,0, MD IL  $-2,63 \pm 1,59$  dB, на  $-2,43$  dB, у 12 разів менше, порівняно з контрольною групою,  $p < 0,05$ ;

- клас 0В з Vis IL 0,5-1,0, MD IL  $-6,13 \pm 1,35$  dB, на  $-5,93$  dB, у 30 разів менше, порівняно з контрольною групою,  $p < 0,05$ .

Клас 0А з-поміж травмованих групи А (n=120) зустрічався у 105 осіб,  $87,5\%$ , у групі В (n=118) – у 56 осіб,  $47,46\%$ , а в групі С не визначався. Клас 0В з найбільшою частотою виявлено з-поміж потерпілих із КФУ, 27 хворих.  $22,88\%$ ,  $p < 0,05$  (рис. 3.4).



**Рис. 3. Порівняння середнього відхилення чутливості в центральній частині поля зору при ТОН із 0 ступенем зниження зору залежно від локалізації первинного пошкодження.**

**Примітки:** ^ – достовірна різниця ( $p < 0,05$ ) частоти з групою А, IL – сторона ураження, MD – середнє відхилення чутливості.

Дослідження зінічних реакцій з-поміж травмованих групи А (n=120) виявило позитивний RAPD у 8 осіб ( $6,67\%$ ), в групі В (n=118) – 35 ( $29,66\%$ ), у групі С (n=128) – 118 ( $92,19\%$ ),  $p < 0,05$  (рис. 3.6).

Дослідження кількісної пупілометрії показало зменшення ШЗЦ на стороні ураження, порівняно з контрольною групою (n=58), в групі А (n=120) і В (n=118) на  $63\%$ , а в групі С (n=128) – на  $84\%$ ,  $p < 0,05$  (табл. 4).

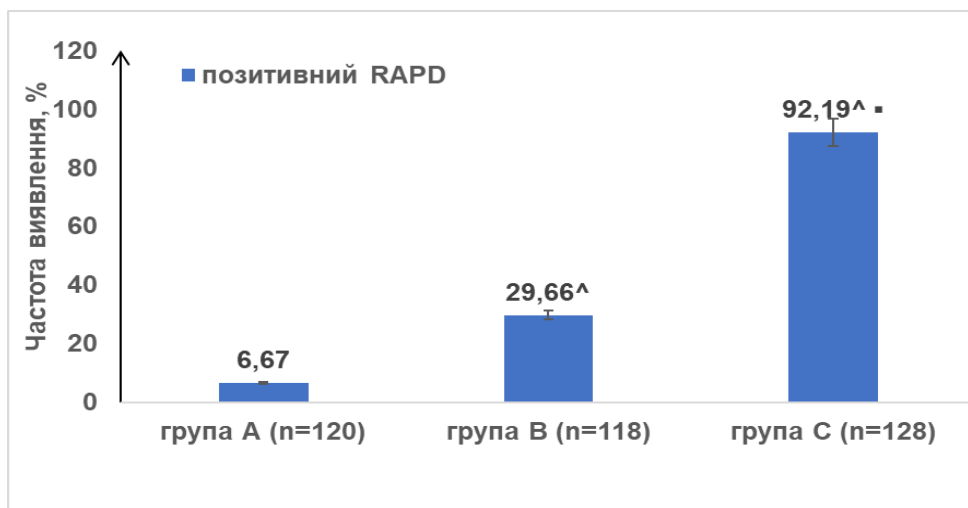


Рис. 4. Порівняння частоти виявлення RAPD при ТОН залежно від локалізації первинного пошкодження.

Примітки: \* – достовірна різниця ( $p < 0,05$ ) з контрольною групою; <sup>^</sup> – достовірна різниця ( $p < 0,05$ ) частоти з групою А, ■ – достовірна різниця ( $p < 0,05$ ) між групами В і С.

Таблиця 2

Порівняння пупілометричних даних у групах ТОН залежно від локалізації первинного пошкодження,  $M \pm SD$

Групи травмованих	ШЗЦ, мм/с	
	ІЛ	СЛ
Контрольна (n=58)	3,71±0,27	3,93±0,31
I група (n=120)	1,35±0,91 ↓*2,36, 64%	1,43±0,81 ↓*2,5, 63%
II група (n=118)	1,37±0,64 ↓*2,34, 63%	1,58±0,89
III група (n=128)	0,59±0,39 ↓*3,12, 84% ↓ <sup>^</sup> 0,34, 25%	0,73±0,23 ↓*3,2, 81% ↓ <sup>^</sup> 0,7, 49%

Примітки: \* – достовірна різниця ( $p < 0,05$ ) з контрольною групою; <sup>^</sup> – достовірна різниця ( $p < 0,05$ ) частоти з групою А.

При первинній ЧМТ, з 0А класом (n=105) спостерігався негативний RAPD, а ШЗЦ=1,67±1,06 мм/с зменшилась на ШЗЦ 2,04 мм/с, 55%, порівняно з контрольною групою,  $p < 0,05$  (табл. 3).

З-поміж травмованих групи А з 0В класом (n=7) у 71,43% випадків якісних змін порушень знічної діяльності не відзначалося, ШЗЦ = 1,33±0,12 мм/с, що на 2,38 мм/с, 64% менше, порівняно з контрольною групою,  $p < 0,05$ . При I ступені зниження зору (n=8), у 75% відзначався позитивним RAPD, ШЗЦ = 0,96 ± 0,11 мм/с, що на 2,75 мм/с, 74%, менше, порівняно з контрольною групою,  $p < 0,05$ .

При первинному КФУ, з-поміж 0А класу зниження зору (n=56) у 94,64% відзначається негативна проба на RAPD, однак ШЗЦ при цьому, як і при позитивному RAPD (n=3), зменшується удвічі, порівняно з контрольною групою,  $p < 0,05$  (табл. 3.8). При I ступені зниження зору при первинній ЧМТ (n=8) у 75%, а при КФУ (n=27) у 96% RAPD був позитивним. При цьому ШЗЦ у перших 0,96 ± 0,11 мм/с, у других - 0,39±0,08

мм/с, що на 0,57 мм/с, 59% більше,  $p < 0,05$ . При II ступені зниження зорових функцій при первинному КФУ (n=27) у всіх RAPD був позитивним. ШЗЦ визначити було неможливо.

При поєднаних пошкодженнях з 0В класом атрофії зорового нерва (n=10) RAPD був позитивним у 2 осіб (20%), при цьому ШЗЦ=0,72±0,09 мм/с, що на 0,73 мм/с, 47% менше, порівняно з первинним КФУ з відповідним класом зниження зорових функцій. (ШЗЦ=1,3±0,72 мм/с),  $p < 0,05$ . I ступінь атрофії (n=27) характеризувався у 37 осіб (94,9%) позитивним RAPD, коли ШЗЦ=0,13±0,06 мм/с, що на 1,17 мм/с, 90% менше, порівняно з первинним КФУ з відповідним класом зниження зору (ШЗЦ=0,39±0,08 мм/с),  $p < 0,05$ . У 2 травмованих (26%) з I ступенем атрофії RAPD був негативним, але ШЗЦ=0,59±0,16 мм/с, що на 0,57 мм/с, 49% менше, порівняно з первинним КФУ з відповідним класом зниження зору (1,16 мм/с),  $p < 0,05$ .

Таблиця 3

## Стан зіничної реакції на світло при ТОН при первинній ЧМТ з різним ступенем зниження зору

Ступінь, клас	Гострота зору	MD, dB	Група А (n=120)							
			n	%	позитивний RAPD		ШЗЦ, мм/с	негативний RAPD		ШЗЦ мм/с
					n	%		n	%	
Контрольна група (n=58)		0,2±0,1	0				58		100	3,71±0,27
0А	0,5-1,0	↓*-2,63±1,59	105	87,5	0		105		100	1,67±1,06 ↓*2,04, 55%
0В		↓*-6,13±1,35	7	5,83	2	28,57	0,97±0,13 ↓*2,74, 74%		5	71,43 1,33±0,12 ↓*2,38, 64%
I	↓*0,3-0,5	↓*-6,41±5,17	8	6,67	6	75,00	0,96 ± 0,11 ↓*2,75, 74%		2	25 1,41±0,33 ↓*2,3, 62%

Примітки: \* – достовірна різниця (p&lt;0,05) з контрольною групою

Таблиця 4

## Стан зіничної реакції на світло при ТОН при первинному КФУ з різним ступенем зниження гостроти зору

Ступінь, клас	Гострота зору	MD, dB	Група В (n=118)							
			n	%	позитивний RAPD		ШЗЦ мм/с	негативний RAPD		ШЗЦ мм/с
					n	%		n	%	
Контрольна група (n=58)		0,2 ± 0,1	0				58		100	3,71±0,27
0А	0,5-1,0	↓*-2,63±1,59	56	47,5	3	5,36	1,54±0,97 ↓*2,17, 58%		53	94,64 1,61±0,63 ↓*2,1, 57%
0В		↓*-6,13±1,35	27	22,9	18	66,7	1,3±0,72 ↓*2,41, 65%		9	33,33 1,27±0,43 ↓*2,44, 66%
I	↓*0,3-0,5	↓*-6,41±5,17	27	22,9	26	96,3	0,39±0,08 ↓*3,32, 89% ↓^0,57, 59%		1	3,7 1,16 ↓*2,55, 69%

Примітки: \* – достовірна різниця (p&lt;0,05) з контрольною групою; ^ – достовірна різниця (p&lt;0,05) частоти з групою А

Таблиця 5

## Стан зіничної реакції на світло при ТОН при первинних поєднаних пошкодженнях з різним ступенем зниження гостроти зору

Ступінь, клас	Гострота зору	MD, dB	Група С (n=128)							
			n	%	позитивний RAPD		ШЗЦ мм/с	Негативний RAPD		ШЗЦ мм/с
					n	%		n	%	
Контрольна група (n=58)		0,2 ± 0,1	0				58		100	3,71±0,27
0А	0,5-1,0	↓*-2,63±1,59	0	0	0	0	0		0	0
0В		↓*-6,13±1,35	10	7,81	2	20,00	0,72±0,09 ↓*2,99, 81% ↓*0,73, 47%		8	80,00 1,03 ± 0,08 ↓*2,68, 72%
I	↓*0,3-0,5	↓*-6,41 ± 5,17	39	30,5	37	94,9	0,13±0,06 ↓*3,58, 96% ↓^0,84, 87 ↓*1,17, 90%		2	26,00 0,59±0,16 ↓*3,12, 84% ↓^0,82, 58% ↓*0,57, 49%
II	↓*0,1-0,3	↓*-23,85 ± 0,43	41	32	4	9,76	НВ			
III	↓* < 0,1	НВ	38	29,7	5	13,16				

Примітки: \* – достовірна різниця (p&lt;0,05) з контрольною групою; ^ – достовірна різниця (p&lt;0,05) частоти з групою А, \* – достовірна різниця (p&lt;0,05) між групами В і С.

**Обговорення результатів.** Проведено аналіз 366 історій хвороби пацієнтів з архіву (732 ока) з ТОН. Досліджувався вплив локалізації первинної травми голови на стан зорових функцій та вивчалася їх значення

для діагностики пошкодження зорового нерва. Відповідно сформовано 3 групи (А, В і С).

Зниження гостроти зору розподіляли відповідно до класифікації на 0-III ступені [9]. Ступінь 0 в групі А зустрічався у 93%, в групі В –

77%, а в групі С – 8%. За показниками периметрії виділили 2 класи 0А (MD IL  $-2,63 \pm 1,59$  dB) і 0В (MD IL  $-6,13 \pm 1,35$  dB).

При черепно-мозковій травмі зниження гостроти зору із середнім значенням  $0,92 \pm 0,06$ , відповідало 0 (93%) і І (7%) ступеня.

Li Y, зі співавторами, 2020 рік [2] зазначає, що мозкова частина нерва анатомічно захищена, а тому з меншою ймовірністю ударна хвиля проникає до осового циліндра, пошкодження зазнають оболонки нерва. Тому гострота зору може залишатися незмінною.

При краніофасціальній травмі за даними проведеного дослідження гострота зору знижувалась до  $0,76 \pm 0,13$  (на  $0,24, 24\%$ , порівняно з контрольною групою,  $p < 0,05$ ). Визначався І ступінь (23%) і II ступінь (7%) зниження гостроти зору.

При поєднаній первинній травмі голови гострота зору знижувалась до  $0,42 \pm 0,21$  (на  $0,58, 58\%$ , порівняно з контрольною групою,  $p < 0,05$ ). При цьому по третині становили пацієнти з I, II і III ступенем зниження зору.

Зниження гостроти зору з-поміж пацієнтів із травмою обличчя за даними літератури спостерігав Sujithra H [11]. При цьому він визначає гостроту зору близьку до світловідчуття, відзначає, що у травмованих із переломами кісток орбіти такий симптом спостерігається менше.

Порушення зору внаслідок пошкоджень зорового нерва при поєднаній травмі голови і обличчя пояснюють наявністю внутрішньоканальної гематоми і міжоболонкових крововиливів уздовж зорового нерва [12,13,14].

Використання статичної периметрії дало можливість виявити пошкодження зорового нерва у травмованих 0 ступеня гостроти зору. При цьому у пацієнтів групи А ( $n=120$ ) 88% спостерігається 0А клас, групи В ( $n=118$ ) 23% становив 0В клас, а в групі С ( $n=122$ ) майже не зустрічався.

Проба на RAPD була негативною при 0А ступені зниження зору, тоді як ШЗЦ був зменшений з-поміж усіх травмованих. Знайдене підтверджує ушкодження зорового нерва за умов збереженої гостроти зору.

Satou T, Ishikawa H [15] також вважають зміни зіничних реакцій критерієм постановки діагнозу ТОН. Зокрема позитивна проба RAPD є беззаперечним доказом пошкодження зорового нерва, що робить подібні дослідження важливими для ранньої діагностики, коли інші симптоми слабо виражені або не піддаються обстеженню.

Таким чином, проведено дослідження показало, що хоча ЧМТ характеризується у 93% гостротою зору 0,5-1, однак чутливість у центральній частині поля зору при цьому знижується в 12 разів, а швидкість реакції зіниці зменшується на 55%, порівняно із контрольною групою. Поєднана травма голови і обличчя призводить у третини травмованих до зниження гостроти зору менше 0,1, що не зустрічається при інших варіантах первинного ушкодження.

**Висновки.** Аналіз функціональної симптоматики показав відмінності проявів пошкоджень

зорового нерва залежно від локалізації травми голови. Використання статичної периметрії та пупілометрії має важливе значення для ранньої діагностики ТОН за умов високої гостроти зору, а також, коли інші симптоми слабо виражені або не піддаються обстеженню.

**Перспективи подальших досліджень.** У результаті аналізу архівних даних актуальним у подальшому є вивчення впливу сучасних умов отримання травми із застосуванням більш чутливих методів діагностики. Виникають питання щодо пояснення причин первинних і вторинних факторів пошкодження зорового нерва при травмі голови в динаміці.

**Конфлікт інтересів.** Автори заявляють про відсутність конфлікту інтересів.

#### References.

1. Chen B, Zhang H, Zhai Q, Li H, Wang C, Wang Y. Traumatic optic neuropathy: a review of current studies. *Neurosurg Rev.* 2022 Jun;45(3):1895-1913. doi: 10.1007/s10143-021-01717-9. Epub 2022 Jan 16. PMID: 35034261.
2. Li Y, Singman E, McCulley T, Wu C, Daphalapurkar N. The Biomechanics of Indirect Traumatic Optic Neuropathy Using a Computational Head Model With a Biofidelic Orbit. *Front Neurol.* 2020 Apr 28;11:346. doi: 10.3389/fneur.2020.00346. PMID: 32411088; PMCID: PMC7198902
3. Karimi S, Arabi A, Ansari I, Shahraki T, Safi S. A Systematic Literature Review on Traumatic Optic Neuropathy. *J Ophthalmol.* 2021 Feb 26;2021:5553885. doi: 10.1155/2021/5553885. PMID: 33728056; PMCID: PMC7935564.
4. Senarak W, Yongvikul A, Ku JK, Kim JY, Huh JK. Effect of orbital volume in unilateral orbital fracture on indirect traumatic optic neuropathy. *Int Ophthalmol.* 2023 Apr;43(4):1121-1126. doi: 10.1007/s10792-022-02509-w. Epub 2022 Sep 24. PMID: 36153431.
5. Wagh V, Tidake P. Clinical Study and Profile of Ocular Trauma: Findings From a Rural Hospital in Central India. *Cureus.* 2022 Jul 16;14(7):e26915. doi: 10.7759/cureus.26915. PMID: 35983395.
6. Wang JK, Shih TY. Traumatic optic neuropathy secondary to posterior subtenon triamcinolone acetate injection in a case with scleritis. *JAMA Ophthalmol.* 2014 Jun;132(6):741.
7. Bertossi D, Marchioni D, Manuelli M, Tacchino U, Giampaoli G, Dell'Acqua I, De Santis D, Ricciardi G, Lanaro L, Kumar N, Nocini R, Nocini PF. Iatrogenic traumatic optic neuropathy: report of an injury occurring during a choanal atresia correction surgery treatment. *J Biol Regul Homeost Agents.* 2018 Mar-Apr;32(2 Suppl. 2):87-90. PMID: 29720335.
8. Moysenko N. Neurovegetative dysfunction in mechanisms of traumatic optical neuropathy development and pathogenic background of their correction (clinical-experimental study). 2020/07/03.
9. ICD-11 [Інтернет]. ICD-11 for Mortality and Morbidity Statistics; [цитовано 19 трав. 2024]. <https://icd.who.int/browse/2024-01/mms/en#1103667651>
10. Gupta S, Tripathi A, Gupta G. Prognosticators for Visual Outcome in Indirect Traumatic Optic Neuropathy: A Prospective Cohort Study. *Cureus.* 2023 Feb

- 23;15(2):e35344. doi: 10.7759/cureus.35344. PMID: 36974233; PMCID: PMC10039419.
11. Sujithra H, Shah K, Greeshma C. Clinical profile and visual outcome in patients with traumatic optic neuropathy. *Indian J Ophthalmol.* 2023 Aug;71(8):3046-3052. doi: 10.4103/IJO.IJO\_3318\_22.
  12. Srisombut T, Ittipanichpong P, Arjkongharn N, Tangon D, Kreesang R, Kemchoknatee P. Factors predictive of poor visual outcome in indirect traumatic optic neuropathy: A retrospective cohort study. *Injury.* 2024 Feb;55(2):111238. doi: 10.1016/j.injury.2023.111238. Epub 2023 Nov 29. PMID: 38091645.
  13. Wright AJ, Queen JH, Supsupin EP, Chuang AZ, Chen JJ, Foroozan R, Adesina OO. Prognosticators of Visual Acuity After Indirect Traumatic Optic Neuropathy. *J Neuroophthalmol.* 2022 Jun 1;42(2):203-207. doi: 10.1097/WNO.0000000000001521. Epub 2022 Mar 25. PMID: 35427298; PMCID: PMC9124665.
  14. Reddy RP, Bodanapally UK, Shanmuganathan K, Van der Byl G, Dreizin D, Katzman L, Shin RK. Traumatic optic neuropathy: facial CT findings affecting visual acuity. *Emerg Radiol.* 2015 Aug;22(4):351-6. doi: 10.1007/s10140-014-1292-3. Epub 2015 Jan 7. PMID: 25563705.
  15. Satou T, Ishikawa H, Asakawa K, Goseki T, Niida T, Shimizu K. Evaluation of Relative Afferent Pupillary Defect Using RAPDx Device in Patients with Optic Nerve Disease. *Neuroophthalmology.* 2016 Apr 14;40(3):120-124.

UDC 617.7+616-07+616-001+616.831

#### FEATURES OF FUNCTIONAL DIAGNOSTICS OF OPTIC NERVE DAMAGE IN CASE OF HEAD INJURY

A.F. Dziubak, N.M. Moyseyenko

*Ivano-Frankivsk National Medical University,  
Ophthalmology Department, Ivano-Frankivsk, Ukraine  
ORCID ID: 0000-0001-5488-1390  
e-mail nmoiseenko@ifnmu.edu.ua  
ORCID ID: 0000-0003-0722-187X  
e-mail adziubak@ifnmu.edu.ua*

**Abstract. Introduction.** Traumatic optic nerve damage is a rare complication of a head injury. Symptoms of primary damage appear at the time of first diagnostic in the early period and mask TON's signs. Understanding of visual disturbances for the patient comes in a later period, when recovery is limited due to the irreversibility of the received injuries.

Difficulties of early diagnosis of optic nerve damage in case of head trauma encourage the search for new, more informative methods.

**The aim** of the study was to analyze the functional manifestations of the optic nerve damage in case of head injuries with different localization.

**Materials and methods.** 366 cases (732 eyes) of patients with traumatic optic neuropathy (TON) were studied according to archival data in the period from 2014 to 2019. The control group consisted of 58 practically healthy persons (116 eyes).

All patients were divided into three groups: A group - patients with traumatic brain injury (TBI) was 120 persons, B group - patients with craniofacial injury (CFI) - 118 persons and C group - with combined injuries - 128 injured. The degree of optic nerve damage was assessed using visometry, pupillometry, and perimetry.

**Results.** In case of craniocerebral injury, decrease of visual acuity with an average value of  $0.92 \pm 0.06$  corresponded to degrees 0 (93%) and I (7%). In the case of craniofacial trauma, according to the research, visual acuity decreased to  $0.76 \pm 0.13$  (by 0.24, 24% compared to the control group,  $p < 0.05$ ). The first degree (23%) and the second degree (7%) were determined. With a combined primary head injury, visual acuity decreased to  $0.42 \pm 0.21$  (by 0.58, 58%, compared to the control group,  $p < 0.05$ ). One third were patients with I, II and III degrees of visual impairment.

The use of static perimetry made it possible to detect damage to the optic nerve in patients with 0 degrees of reduced visual acuity. At the same time, 88% of patients of A group ( $n=120$ ) had 0A class, 23% of B group ( $n=118$ ) had 0B class, and in C group ( $n=122$ ) there was almost no.

The relative afferent pupillary defect's test was negative at 0A group of vision loss, but the pupil cycle speed (PSC) was reduced in all patients. This confirms damage to the optic nerve in patients with high visual acuity

This study showed that patients with TBI had high visual acuity in 93% of cases, The visual acuity was around 0.5-1.0, but sensitivity in the central part of the visual field decreased by 12 times, and the pupil reaction rate decreased by 55% compared to the control group.

In case of craniofacial trauma (B group), visual acuity decreased to  $0.76 \pm 0.13$  (by 0.24, 24% compared to the control group,  $p < 0.05$ ). I degree (23%) and II degree (7%) decrease of visual acuity was determined. As for the sensitivity in the central part of the visual field, it was 46.59% lower than in the A group.

In patients with a combined injury of the head and face, a third of the injured had visual acuity less than 0.1, which is not found in other variants of injury.

**Conclusions.** Analysis showed that severity of optic nerve damage depends on localization of the head injury. The use of static perimetry and pupillometry is important for the early diagnosis of TON in conditions with high visual acuity when other symptoms are weak or not amenable to examination.

**Keywords:** optic nerve, traumatic injury, indirect traumatic optic neuropathy, pupillary reactions, craniofacial trauma, visual acuity, visual field test, retrospective study.

Стаття надійшла в редакцію 24.05.2024 р.  
Стаття прийнята до друку 23.09.2024 р.